

# Antropologia Portuguesa

Volume 22-23 · 2005-2006

Departamento de Antropologia | Universidade de Coimbra

*Dossier Temático*

**VIOLÊNCIA**

# ***Testemunhos de violência nos ossos humanos: um possível caso detectado num esqueleto romano exumado da Quinta da Torrinha/Quinta de Santo António – Monte da Caparica (séc. III-V d.C.)***

**Sandra Assis**

Departamento de Antropologia  
Universidade de Coimbra, Portugal  
sandraassis78@yahoo.com

**Resumo** O trauma é responsável por alguma incapacidade física entre os humanos actuais, tal como terá sido entre os nossos ancestrais. Apesar desta presença constante, a interpretação das lesões e a respectiva etiologia é bastante difícil em populações do passado, senão mesmo impossível, principalmente no que concerne ao estudo da violência interpessoal.

Neste trabalho, as evidências de trauma foram investigadas num esqueleto bem preservado, exumado da necrópole romana da Quinta da Torrinha/Quinta de Santo António (Monte da Caparica) (séculos III-V d.C.). O indivíduo idoso do sexo masculino, provavelmente um soldado romano, exibiu múltiplas fracturas focalizadas na clavícula e no primeiro metacárpico direitos, nas costelas esquerdas, nas vértebras e no sacro. O perónio direito apresentava um crescimento ósseo, eventualmente secundário a uma luxação. A morfologia e a distribuição das lesões poderão sugerir violência interpessoal. O facto das evidências osteológicas não serem conclusivas, impede que se exclua a hipótese dos traumatismos decorrerem de acidentes.

**Palavras-chave** Paleopatologia; trauma; violência interpessoal; esqueleto romano; Quinta da Torrinha/Quinta de Santo António.

**Abstract** Trauma has incapacitated humans and their ancestors throughout time. Although, the interpretation of injuries aetiology among past populations is very difficult, if not impossible, especially in what concerns the study of interpersonal violence.

In this paper, the evidence of trauma was investigated in a well-preserved skeletal from the roman necropolis of Quinta da Torrinha/Quinta de Santo António (Monte da Caparica) (AD III-V). The skeleton of an elderly male, and probably a roman soldier, exhibits multiple fractures focalized in the right clavicle and first metacarpal bone, left ribs, vertebrae and sacrum. The right fibula exhibits a bone growth, eventually secondary to a muscle pull.

The morphology and distribution of the lesions may suggest interpersonal violence, however, the skeletal evidence is rarely conclusive and the possibility of being the result of daily hazards can not be rejected.

**Key words** Paleopathology; trauma; interpersonal; violence; roman skeleton; Quinta da Torre/Quinta de Santo António.

## Introdução

A reconstrução do nosso passado histórico e pré-histórico constitui um exercício apaixonante, no entanto a sua concretização efectiva afigura-se plena de dificuldades já que a memória colectiva tende a perecer perante a usura do tempo. Com o intuito de compreender a diacronia dos acontecimentos que designaram as populações do passado, tem-se assistido, nas últimas décadas, à conjugação interdisciplinar de vários elementos evocativos. Neste preâmbulo, os estudos bioantropológicos centrados no esqueleto humano representam uma fonte inquestionável.

O esqueleto humano é um sistema biológico funcionalmente sincrético, cujo desempenho assegura a adequada manutenção do organismo (Acsádi e Nemeskéri, 1970). A plasticidade que o caracteriza permite-lhe ainda responder à acção de agentes extrínsecos e intrínsecos, como as patologias, o stress decorrente da ocupação diária, o tipo de dieta, etc. (Larsen, 2000). Esta capacidade inata para registar episódios do percurso ontogénico dos indivíduos torna-se, *post mortem*, bastante útil na asserção ao seu *modus vivendi*.

Neste contexto, os estudos paleopatológicos e, em particular, as evidências de trauma têm providenciado um contributo decisivo.

O trauma, definido como um dano ou ferida infligido sobre o organismo (Ortner, 2003; Roberts e Manchester, 2005), institui um argumento válido na asserção ao universo biocultural dos grupos humanos pretéritos, na medida em que reflecte uma panóplia de factores ambientais, culturais e sociais, eventualmente subjacentes à sua expressão (Larsen, 1997). Do conjunto supradito, Roberts (2000) salienta a ocupação profissional, as estratégias de subsistência, a divisão sexual de tarefas, o acesso a cuidados de saúde, assim como aspectos relacionados com a organização social e política das populações analisadas. De entre os fenómenos mais reveladores da implicação social do trauma destacam-se os episódios de violência interpessoal.

## **Tipos de trauma e violência interpessoal: breve revisão paleopatológica**

No domínio paleopatológico o trauma pode ser classificado em vários tipos. Steinbock (1976) definiu como eventos traumáticos: as fracturas, os danos de impacto, as perfurações causadas por armas, as deslocações e as linhas transversas (ou linhas de Harris). Já Ortner e Putschar (1981), no início da década de 80, apresentaram um sistema composto por oito itens no qual estão incluídas as fracturas, as deslocações, as deformações, o escalpe, as mutilações, as trepanações, os traumas secundários à gravidez e a mutilação sincipital T. Recentemente, Ortner (2003) restringiu o trauma a quatro tipos: (1) quebra total ou parcial do osso; (2) deslocação anormal das articulações; (3) disrupção vascular e/ou nervosa e (4) alterações morfológicas induzidas artificialmente.

De entre as tipologias apresentadas reafirmam-se os casos correlacionados com a violência interpessoal, designadamente, as fracturas definidas como uma quebra total ou parcial na continuidade do osso (Zimmerman e Kelley, 1982; Ortner, 2003; Roberts e Manchester, 2005), às quais é possível associar os danos por arma, as deslocações não acidentais, o escalpe, as mutilações, a decapitação, o estrangulamento e a crucificação (Aufderheide e Rodríguez-Martín, 1998; Ortner, 2003).

Os danos por arma, principalmente os que retêm o móbil da agressão (pontas de seta, balas, estilhaços de armamento), constituem uma das evidências mais dramáticas da ocorrência de conflito humano (Merbs, 1989). Neste âmbito, Brothwell (1981) classificou o dano em quatro tipos: esmagamento severo, fractura pouco extensiva, perfuração e corte.

O esmagamento severo pode ser provocado pelo arremesso de objectos pesados como pedras ou paus, como testemunham as lesões cranianas observadas numa amostra osteológica Núbia (2000 a. C.), caracterizadas por depressões ovais e/ou arredondadas, algumas de grande severidade (Alvrus, 1999). Também Buzon e Richman (2007) detectaram uma grande frequência deste tipo de trauma em espólio ósseo Núbio (2050-1650 a.C). Episódios de conflito severo, coincidentes com o período de ocupação egípcia, parecem responder pelas evidências arroladas. Segundo os autores, para os egípcios as lesões cranianas eram demonstrativas do poder soberano face às populações dominadas. Esta realidade encontra-se transcrita na iconografia através de representações do Faraó a desferir golpes de maço sobre os adversários (Filer, 1997 *in* Buzon e Richman, 2007).

Conjuntamente com o esmagamento é possível observar fracturas pouco extensivas provocadas pelo impacto de objectos menores (Merbs, 1989). A severidade desta condição é variável, produzindo regularmente fracturas depressivas. Como exemplo enunciem-se as dez fracturas por depressão (oito no frontal e duas no parietal) observadas por Djuric *et al.* (2006) em esqueletos Sérvios datados dos séculos XI-XIX. Também Stirland (1996) registou esta condição em dez indivíduos exumados da necrópole medieval de Norwich (Reino Unido), algumas bastante pronunciadas com abatimento da tábua externa, mas exibindo claros indícios de remodelação. Múltiplas fracturas por depressão estavam presentes num indivíduo jovem da estação Calcolítica (4500-3200 a.C.) de Shiqmin (Israel). A localização das lesões, a sua configuração e a ausência de remodelação sugerem que as agressões terão ocorrido próximas da morte, eventualmente, com auxílio de um macete (Dawson *et al.*, 2003). Numa amostra Chinchorro (Chile) com 4000 a. C., Standen e Arriaza (2000) registaram uma frequência de 24,6% (17/69) de indivíduos com fracturas cranianas por depressão, onze das quais com envolvimento dos ossos da face. O espólio funerário infere o uso de seixos enquanto armas de arremesso.

Menos frequentes são os casos de perfuração. Segundo Merbs (1989) esta condição traumática encontra-se subjacente ao uso de armas pontiagudas, tais como punhais, lanças, dardos e flechas. As armas referidas tendem a produzir perfurações alongadas em “v”. No que concerne às perfurações por bala, as lesões apresentam uma configuração distinta quando considerado o ponto de entrada e de saída. O orifício de entrada é pequeno, circular e com contornos regulares. O ponto de saída é amplo, irregular e com fracturas cominutivas (Aufderheide e Rodríguez-Martín, 1998).

Em termos paleopatológicos, Jurmain (2001) assinalou a existência de perfurações em material pré-histórico da Califórnia, nomeadamente, num crânio feminino, numa falange da mão, numa vértebra lombar, numa costela e num fémur, nestes últimos casos com retenção do projectil em obsidiana. Num esqueleto exumado da vila de Bavensted (Baixa Saxónia), e datado do Neolítico final (2500 a.C.), Schutkowski e co-autores (1996) identificaram uma ponta de seta entre a 8ª e a 9ª vértebras torácicas, que terá condicionado a mobilidade do indivíduo. Também Lessa e Souza (2004) detectaram lesões perfurantes em oito indivíduos do Período Tiwanaku, algumas com retenção da ponta de seta.

Em conflitos mais recentes esta realidade é substituída por orifícios de bala. Owsley *et al.* (1991) ao estudarem os restos ósseos dos combatentes de Snake Hill (1812) depararam-se com um grande número de indivíduos com perfurações por bala (13 em 26 esqueletos preservados), alguns com ampla destruição do crânio como causa de morte.

Os danos por corte também são bastante frequentes em vítimas de batalhas. Neste contexto destacuem-se as lesões observadas por Novak (2000) em 23 crânios dos soldados de Towton, Yorkshire (1461), somando um total de 73 incisões. A corroborar a violência do conflito acresça-se a presença de danos por esmagamento e depressão em vários crânios, e a existência de onze perfurações distribuídas por oito indivíduos.

Os restos ósseos dos Cruzados de Vadum Iacob (Israel), datados do século XII, também apresentam um conjunto de incisões distribuídas pelas mandíbulas, crânios e ossos longos. A ausência de remodelação óssea sustenta a violência do conflito e a subsequente morte de alguns dos indivíduos (Mitchell *et al.*, 2006). Da Batalha de Good Friday (século XVI) ocorrida em Uppsala (Suécia) provieram despojos humanos com impressionantes marcas de corte (Kjellström, 2005). As lesões circunscritas a 60 homens foram infligidas, maioritariamente, sobre o crânio, não obedecendo ao padrão característico da luta face a face, já que se concentravam na região posterior. A fuga durante o conflito é tida como possível interpretação (Kjellström, 2005).

Outras condições que poderão estar associadas ao conflito são as deslocções e o escalpe.

As deslocções consistem na separação total ou parcial das superfícies articulares, com ruptura completa ou incompleta da cápsula articular e/ou dos ligamentos de sustentação (Aufderheide e Rodríguez-Martín, 1998). A separação parcial dos elementos da articulação toma a designação de subluxação, a cisão completa assume o conceito de luxação (Ortner e Putschar, 1981; Lovell, 1997).

A severidade deste tipo de trauma depende da articulação envolvida e do grau de duração da lesão. Em casos extremos, as deslocções podem produzir alterações na configuração articular, com reflexo na mobilidade dos membros (Aufderheide e Rodríguez-Martín, 1998). O reconhecimento paleopatológico baseia-se na observação de indícios de remodelação óssea subcondral da articulação, ou do espaço adjacente à mesma (Ortner, 2003). Tendencialmente, as articulações mais acometidas são as do ombro e da anca,

conjuntos anatómicos continuamente sujeitos a demandas biomecânicas e a traumas severos (Aufderheide e Rodríguez-Martín, 1998).

Focado no crânio, o escalpe caracteriza-se pela excisão total ou parcial do couro cabeludo, podendo ser de natureza acidental ou intencional (Aufderheide e Rodríguez-Martín, 1998; Ortner, 2003). O escalpe acidental é produzindo pela ruptura dos tecidos moles que revestem o crânio aquando do embate ou contacto fortuito com objectos cortantes. O escalpe intencional pode ter subjacente, práticas médico-cirúrgicas ou rituais, todavia, e historicamente, a sua manifestação encontra-se comumente associada à recolha de troféus humanos (Merbs, 1989). Esta motivação sobressai nas extensas marcas de corte e lacerações observadas em quatro crânios pré-históricos provenientes do Estado do Arizona (EUA). A estranha deposição das inumações e a profusão de pontas de seta corroboram a intencionalidade do escalpe (Bueschgen e Case, 1996). Igual conclusão foi obtida por Bridges (1996) durante o estudo de uma amostra osteológica (1200-1500 AD) procedente de uma vala comum da Ilha de Koger (Alabama), e por Hogue (2006) na análise de um jovem do sexo masculino (1640-1814 AD) do sítio pré/proto-histórico de Starkville (Mississippi).

A mutilação é uma condição traumática bastante frequente nos conflitos modernos, sendo responsável por uma elevada mortandade e incapacidade física. No passado, esta realidade terá provindo de guerras e de punições por actos criminosos. Contudo, outros factores etiológicos são apontados sobressaindo as práticas culturais e os procedimentos cirúrgicos, como as amputações<sup>1</sup> (Aufderheide e Rodríguez-Martín, 1998).

A decapitação, o estrangulamento e a crucificação, apesar de menos frequentes, também revelam episódios de violência humana (Aufderheide e Rodríguez-Martín, 1998).

Em contexto arqueológico, a decapitação é reconhecida por uma clara remoção do crânio em relação à posição anatómica, e por marcas de corte nas vértebras cervicais, na base craniana e na mandíbula (Aufderheide e Rodríguez-Martín, 1998; Mays, 1998). Como principais causas são apontadas as execuções, os sacrifícios humanos, as mutilações corporais para impedir o retorno da alma e a mutilação para desonra do corpo da vítima (Harman

---

<sup>1</sup> A amputação também pode ter uma origem bélica. Neste caso verifica-se uma sobreposição aparente entre os conceitos de mutilação e amputação (Roberts e Manchester, 2005).

*et al.*, 1982 in Mays, 1998). Independentemente da razão subjacente, as consequências não deixam de primar pela sua violência. A confirmá-lo subscreva-se a decapitação, acompanhada de mutilação, observada numa vítima do massacre do Forte William Henry (Nova Iorque) ocorrido em 1757 (Liston e Baker, 1996). Em espólio ósseo mais antigo também surgem alguns exemplos. Anderson (2001) registou duas decapitações em indivíduos masculinos da necrópole romana de Towcester. No primeiro esqueleto, o crânio encontrava-se na sua posição correcta, todavia, as vértebras apresentavam marcas de corte. No segundo caso, o crânio posicionava-se entre os joelhos, exibindo várias lesões cortantes feitas por uma faca ou punhal (Anderson, 2001).

O estrangulamento manual é limitado à observação de fracturas no osso hióide e/ou ao esmagamento da cartilagem ossificada da tiróide e da cartilagem cricoidea. O estrangulamento mecânico, por seu turno, pode produzir fracturas nas vértebras cervicais.

Por fim conclua-se com a crucificação<sup>2</sup>. Esta prática, de carácter predominantemente punitivo, apresenta circunscrições espaciais tendo sido imposta durante séculos no Médio Oriente. Em contexto osteoarqueológico a identificação faz-se por observação de perfurações nos ossos das mãos e dos pés, com a presença ou marca de pregos (Aufderheide e Rodríguez-Martín, 1998).

## **A violência no registo osteoarqueológico: enquadramento histórico e principais limitações**

“Estudar a violência em uma sociedade pré-histórica é ir buscar pistas materiais e costurar significados, encontrar sinais de um comportamento regular, ou esporádico, em que a vida foi ameaçada, o sofrimento físico existiu, a liberdade foi tolhida, ocorreu a expropriação” (Lessa e Souza, 2001: 20).

---

<sup>2</sup> Outra condição traumática amplamente discutida nos compêndios paleopatológicos é a trepanação. As trepanações consistem na excisão do escalpe e na remoção de uma parte do crânio, com decorrente exposição da membrana que reveste o encéfalo (Aufderheide e Rodríguez-Martín, 1998; Ortner, 2003; Roberts e Manchester, 2005). Segundo os mesmos autores, esta prática tem sido acreditada como procedimento cirúrgico para o alívio de determinadas condições nosológicas, desenquadrando a temática da violência. Por este motivo optou-se apenas por uma breve referência.



Ao longo da evolução, o *Homo sapiens sapiens* desenvolveu sociedades altamente estratificadas e hierarquizadas onde cada indivíduo desempenhava uma função específica na complexa malha das interações sociais. No seu conjunto, actuam de modo a assegurar a homeostasia, através de práticas de regulação social como os rituais, as crenças, as regras e as leis. Todavia, a manutenção de um ponto de equilíbrio intra e intergrupos afigura-se complexa quando surgem alterações de interesse expressas na obtenção de cargos hierárquicos, de alimento, de um território rico em recursos, de riqueza material e de poder. Assim, e quando não surge o consenso, o conflito e a violência podem surgir.

A violência não é um evento recente na história evolutiva da humanidade. Qualquer pesquisa em fontes paleontológicas permite subtrair um conjunto de evidências que parece atestar a antiguidade do conflito (Campillo, 1993; Ortner, 2003). Um exemplo paradigmático remete-nos para o esqueleto do Neandertal de Shanidar I:

“There had been a crushing blow to the left side of the head, fracturing the eye socket, displacing the left eye, and probably causing blindness on that side. He also sustained a massive blow to the right side of the body that so badly damaged the right arm that it became withered and useless (...) the right lower arm and hand are missing, probably not because of poor preservation (...), but because they either atrophied and dropped off or because they were amputated” (Trinkaus e Shipman, 1992 in Jurmain *et al.*, 1999: 345).

Perante o supradito é possível afirmar que a violência e o conflito constituem fenómenos transtemporais e transespecíficos recorrentes nas sociedades e culturas humanas (Larsen, 1997; Keeley, 1996 in Dawson *et al.*, 2003). Esta característica universal encontra-se indirectamente materializada nas fortificações defensivas erigidas um pouco por todo o globo, um reflexo da necessidade de protecção, face a uma ameaça perpetrada por grupos rivais; está patente nos vários engenhos bélicos que perduraram até aos nossos dias, assim como nas inúmeras representações iconográficas e simbólicas de armas, campos de batalha e cenas de conflito interpessoal (Larsen, 1997; Dawson *et al.*, 2003; Lessa e Souza, 2004).

Apesar da abundância de significados que coadunam uma convivência frequente entre os seres humanos e a violência dos seus actos, poucos são os testemunhos inculcados no registo osteoarqueológico. Esta estranheza

atípica, senão mesmo contraditória, encontra alguns argumentos plausíveis na literatura paleopatológica. Segundo Dawson e co-autores (2003: 115), é possível identificar três factores que de algum modo mascaram a real incidência dos sinais de conflito no material osteológico:

1. Algumas lesões apenas afectam os tecidos moles, não deixando qualquer vestígio no suporte esquelético;
2. A presença de alterações pós-deposicionais e/ou a reduzida preservação podem dificultar a destrição entre alterações traumáticas *peri e post mortem*;
3. A deposição das vítimas de violência em espaços sepulcrais externos aos locais habituais de inumação tende a reduzir as hipóteses de preservação, impedindo a sua recuperação à *posteriori*.

Concomitantemente aos factores explanados, acresçam-se algumas limitações na interpretação das lesões traumáticas observadas em contexto arqueológico.

É plenamente creditado pelos investigadores que as manifestações traumáticas são polifactoriais na sua etiologia, reflectindo muitos aspectos do universo social e cultural das populações do passado (Torres-Rouff e Junqueira, 2006). Em referência a Judd (2004), a estrutura cultural dos grupos humanos, que intersecta a sua vertente orgânica, a composição demográfica e o estatuto social, é imprescindível para a agregação dos padrões traumáticos observados num determinado registo populacional. Assim, e no estudo do trauma, mais do que descrever e classificar as lesões, interessa aceder ao móbil comportamental eventualmente subjacente, se acidental ou conflitual (Ortner, 2003).

Neste exercício de clarificação, afigura-se determinante amplificar os horizontes científicos e promover a interdisciplinaridade de modo a complementar os estudos (Roberts, 1991; Larsen, 1997; Lessa e Souza, 2001).

Actualmente, e recorrendo aos saberes da medicina, da medicina do desporto e da antropologia forense, é possível, conhecendo as causas de determinada lesão traumática, desenvolver modelos anatomopatológicos a aplicar em material arqueológico, enriquecendo o trabalho de paleopatologistas, paleoantropólogos e arqueólogos. Neste domínio, os documentos escritos e iconográficos também dão um contributo decisivo, não descurando o tributo das ciências do comportamento e da primatologia,

da antropologia social e cultural e da sociologia na descodificação de práticas e significados culturais do presente etnográfico, de modo a permitir o estabelecimento de paralelismos com grupos do passado (Lessa e Souza, 2001).

Citando Judd (2004: 34): “para interpretar o passado, é necessário investigar o presente enquanto modelo para aceder ao espectro de lesões traumáticas e respectiva etiologia (...)”.

### **Pistas de um encontro violento**

O estudo do conflito em registo ósseo é possível a partir de dois tipos de evidências: directa e indirecta.

As primeiras contemplam os espaços físicos onde se desenrolaram acontecimentos dramáticos da história, como os campos de batalha. Nestas arenas de conflito é possível recuperar traços que funcionam, não apenas como contextualização sociopolítica das relações humanas, mas também como fonte de saber paleopatológico. Neste âmbito, as lesões preservadas nos remanescentes ósseos assumem um carácter científico notável ao permitirem extrapolações interpretativas aplicáveis noutros domínios.

A presença de artefactos bélicos subscreve outro nível de evidências bastante revelador. Deste modo, o número de projecteis e a sua localização denotam, com alguma credibilidade, traços conflituais correlacionáveis com as circunstâncias e a causa de morte.

Como indicadores indirectos temos as estranhas deposições funerárias e a distribuição das lesões traumáticas. Vários investigadores (Garcia-Prósper e Polo Cerdá, 2003; Pólo Cerda *et al.*, 2004) têm demonstrado uma estreita correlação entre inumações atípicas, como a deposição em decúbito ventral e a ocorrência de comportamentos violentos. Esta relação carece de realismo quando acompanhada por traumatismos severos. A ocorrência alvitrada é justificada como o resultado de um enterramento pouco cuidado, no qual se assinala um desrespeito pelos despojos da vítima. Na ausência de condições traumáticas, as deposições anómalas tomam outro pendor interpretativo associado à presença de doenças infecto-contagiosas como a tuberculose (Pólo Cerda *et al.*, 2004).

O estudo das lesões traumáticas, averiguando a sua distribuição anatómica e a incidência, afigura-se como um testemunho indirecto da

ocorrência de violência no passado (Larsen, 1997). Estudos efectuados em populações de diferentes proveniências geográficas e com distintos modos de subsistência têm revelado uma padronização no tipo de lesões produzidas por conflito interpessoal. De um modo geral, os homens são os mais acometidos, exibindo frequentemente hematomas, sinais de contusão, lacerações, fracturas e luxações (Judd, 2006).

Quando considerada a distribuição dos danos esqueléticos por região anatómica regista-se uma maior frequência de traumatismos no crânio (Roberts e Manchester, 2005; Judd, 2006). De facto, as lesões cranianas constituem importantes indicadores da ocorrência de conflito, principalmente aquele que decorre de luta corpo a corpo, ou com recurso a armas cortantes (Lambert, 1997 *in* Buzon e Richman, 2007). Segundo Knight (1991), citado por Roberts e Manchester (2005), a cabeça é o alvo mais frequente de agressão directa, na medida que aloja o encéfalo, um dos órgãos mais vulneráveis do corpo.

Conjuntamente com o crânio, as fracturas no cúbito, principalmente as localizadas a meio da diáfise ou no lado esquerdo (fracturas de Parry), parecem também reflectir um importante indício. Na prática clínica as fracturas de Parry são interpretadas como o produto de uma pancada forte aplicada no antebraço durante um movimento de protecção da cabeça e da face (Merbs, 1989; Ortner, 2003). Não obstante, e na ausência de outros indicadores traumáticos, existe alguma cautela em atribuir a este tipo de lesão uma origem violenta (Lovell, 1997; Smith, 1997 *in* Buzon e Richman, 2007; Jurmain, 1999 *in* Buzon e Richman, 2007; Judd, 2000 *in* Buzon e Richman, 2007), pois poderão decorrer de quedas acidentais (Judd, 2004).

Para além dos testemunhos descritos, existe todo um conjunto de condições traumáticas passíveis de sugerir uma estreita convivência com o conflito (Lessa e Medeiros, 2001), como as fracturas nas costelas, nas vértebras, nos ossos da mão e os casos de traumatismo múltiplo (Lovell, 1997; Judd, 2006). Também algumas alterações nas zonas de inserção muscular, como a *miositis* ossificante traumática, podem ser adquiridas após consecutivos encontros violentos (Judd, 2002).

## Possíveis casos de violência em espólio ósseo português

Uma pesquisa sumária nos estudos paleoantropológicos desenvolvidos em Portugal destacou algumas condições traumáticas que sustentam a ocorrência de encontros violentos no passado (tabela 1). Dada a estreita correlação entre lesões cranianas e o conflito, optou-se por atribuir particular ênfase às alterações observadas neste elemento do esqueleto. Casos particulares serão descritos para as vítimas da Batalha de Aljubarrota (Cunha e Silva, 1997; Cunha *et al.*, 2001) e para os vestígios osteológicos de um cavaleiro medieval exumado em Évora (Santos *et al.*, 1998; Umbelino *et al.*, 2006).

Nos exemplos apresentados predominaram as lesões traumáticas por depressão e perfuração, algumas com claros indícios da utilização de objectos contundentes. Esta ocorrência manteve alguma regularidade temporal diferindo, eventualmente, no instrumento de agressão.

No espaço ocupado pelo actual Museu de Évora foram escavados nove cavaleiros medievais (século XI-XIII). De entre o espólio osteológico, sobressaiu um indivíduo jovem com marcas de corte no manúbrio e no corpo do esterno. A incisão observada não ostentava indícios de remodelação óssea, o que sugere uma fractura *peri mortem* provocada por um objecto afiado (Santos *et al.*, 1998). O crânio exibia ainda múltiplas lesões traumáticas (Umbelino *et al.*, 2006).

O corte observado no esterno poderá ser secundário a um episódio de conflito, contudo, outra hipótese sugere uma prática ritual na qual se procedia à ablação do coração (Mafart *et al.*, 2004). Segundo os autores este procedimento simbólico era frequente na elite militar europeia, incorrendo na crença de que o coração era o centro moral e espiritual do indivíduo, e como tal, deveria ser retirado e depositado num sítio elevado para permitir a salvação da alma. Ainda que se desconheça a natureza do trauma observado no cavaleiro de Évora, está implícita uma relação com a actividade guerreira do indivíduo, registada no esqueleto através de outros eventos traumáticos.

**Tabela 1.** Possíveis casos de violência interpessoal registados em espólio ósseo português.

<b>Cronologia</b>	<b>Proveniência</b>	<b>Peças afectadas</b>	<b>Tipo de trauma</b>	<b>Referência</b>
Neolítico final/ Calcolítico	Cabeço da Arruda I	Crânio	Depressão	Silva (2002)
Neolítico final/ Calcolítico	Ansião	Crânio	Fractura Perfuração	Silva (2002)
Neolítico final/ Calcolítico	Serra da Roupa	Crânio	Depressão	Silva (2002)
Neolítico final/ Calcolítico	Cascais	Crânio	Depressão Corte	Antunes-Ferreira (2005)
Medieval Séc. XI-XIII	Museu de Évora	Crânio Esterno	Fractura Dano por corte	Santos <i>et al.</i> (1998) Umbelino <i>et al.</i> (2006)
Medieval Séc. XII	Silves	Vértebras	Perfuração por seta	Gomes e Cunha (1991 <i>in</i> Gonçalves e Santos, 2003)
Medieval Séc. XIV	Campo de Aljubarrota	Crânio Ossos longos	Depressão Corte Perfuração Fractura	Cunha e Silva (1997) Cunha <i>et al.</i> (2001)
Medieval/Moderno Séc. XIII-XIX	Convento de Cristo Tomar	Crânio	Fractura Depressão Perfuração	Xabregas (2005)
Medieval/Moderno Séc. XV-XIX	Igreja Vilar de Frades (Barcelos)	Crânio	Depressão	Assis (2002)
Moderno Séc. XVI-XVIII	Convento do Carmo Lisboa	Crânio	Depressão	Benisse (2005)
Moderno Séc. XVI-XVIII	Igreja Misericórdia Almada	Crânio	Corte	Neto (2005)
Moderno Séc. XVI-XIX	Convento de Jesus Lisboa	Crânio	Depressão Fractura Perfuração	Bárrios (2005)
Moderno Séc. XVII-XVIII	São João da Almedina Coimbra	Crânio	Depressão Perfuração	Cunha (1994)
Moderno Séc. XIX (?)	Brasil	Crânio	Decapitação	Souza e Martins (2003/2004)
Moderno Séc. XIX	Timor Lorosae <sup>1</sup>	Crânio	Perfuração por arma de fogo Decapitação	Ribeiro (1999)

(1) O espólio osteológico aqui considerado é composto por 29 crânios provenientes de Timor Leste (actual Timor Lorosae) e pertencentes ao Museu Antropológico da Universidade de Coimbra.

Os campos de Batalha são espaços de morte. Em Portugal existem vários exemplos de conflitos memoráveis, no entanto, e até ao momento, apenas a Batalha de Aljubarrota (1385) providenciou pistas que atestam a ferocidade do encontro. Esta realidade encontra-se materializada nos remanescentes ósseos dos seus combatentes, sob a forma de traumatismos severos como fracturas e perfurações, marcas de corte, periostites e deslocações, algumas

consubstanciando a contínua sujeição dos indivíduos a episódios de conflito (Cunha e Silva, 1997; Cunha *et al.*, 2001).

### **Sinais de violência?**

#### **Estudo de um esqueleto politraumatizado da Quinta da Torrinha/ Quinta de Santo António (séculos III-V d.C.)**

##### **A descoberta**

Durante os trabalhos do Metro Sul do Tejo foram descobertos vestígios osteológicos humanos (N=23 e um ossário) na Quinta da Torrinha/Quinta de Santo António, sita no Monte da Caparica em Almada.

Apesar de surpreendente, esta descoberta não foi inusitada, já que em 1980, durante a construção do *campus* universitário da Faculdade de Ciências e Tecnologia da Universidade Nova de Lisboa, foram identificados esqueletos, cujo espólio funerário fazia antever tratar-se de uma necrópole romana (séculos III-V d.C.). Esta realidade viria a ser confirmada pelos trabalhos arqueológicos/antropológicos desenvolvidos nos meses de Maio, Setembro e Outubro de 2005, pela empresa de arqueologia *Palimpsesto – Estudo e Preservação do Património Cultural Lda*, nos terrenos situados em frente à instituição universitária, e de onde provém o **esqueleto 1** em discussão, identificado pelo acrónimo MST/TOR.05, S.G.2, E.1 (Assis, 2005).

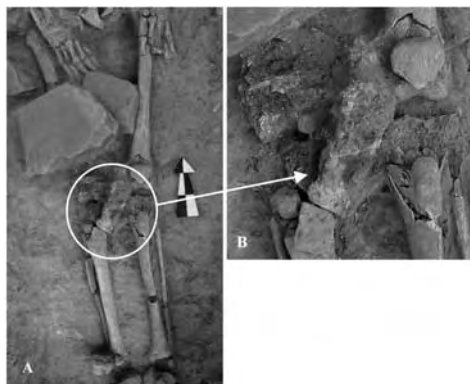
##### **Universo funerário: o espólio**

O esqueleto 1 foi deposto em decúbito dorsal directamente sobre o solo<sup>3</sup>, com uma orientação Norte (crânio) – Sul (pés). O crânio posicionado sobre a base e os membros superiores e inferiores distendidos e paralelos completam a sua caracterização *in situ* (Assis, 2005).

---

<sup>3</sup> Dada a grande semelhança de sedimentos não foi possível detectar qualquer indício de fossa ou sepultura, não obstante, junto da inumação estavam presentes alguns materiais de construção que, no seu conjunto, poderão ter formado outrora os limites de uma estrutura funerária.

Relativamente ao espólio foi recuperado sobre os joelhos uma taça em cerâmica, e subjacente à mesma, uma moeda e os resquícios em ferro oxidado de uma possível espada ou punhal (Figura 1) (Assis, 2005).



**Figura 1.** A. localização anatômica da possível arma em ferro oxidado; B. pormenor da lâmina exibindo uma fractura decorrente da corrosão do metal.

Esta evidência sugere que o indivíduo em análise terá desempenhado funções militares, uma ocupação de risco que parece ter ficado testemunhada nos vestígios ósseos.

### Perfil biológico e paleopatológico

O esqueleto 1 foi identificado após a ruptura de uma conduta de água que expôs o crânio. Esta circunstância comprometeu bastante a sua integridade, encontrando-se o restante esqueleto, de um modo geral, bem preservado.

Trata-se de um indivíduo adulto, do sexo masculino, com uma idade à morte estimada em mais de 60 anos, dada a degenerescência da sínfise púbica e da superfície auricular do *ilium*. A análise morfométrica do esqueleto pós-craniano revelou robustez elevada e achatamento reduzido dos ossos longos. O fémur sobressai por exibir um achatamento ântero-posterior elevado (78,4) e um pilástro fraco (106,9), de acordo com os índices de Olivier e Demoulin (1990). A estatura, calculada em  $171 \pm 6,90$  cm, foi aferida a partir das propostas de Mendonça (2000). Para concluir a caracterização morfológica destaque-se a presença de ponte mielohióide na



mandíbula, de faceta lateral de agachamento na tíbia esquerda e de facetas duplas descontínuas nos calcâneos.

O estudo da cavidade oral revelou a presença de três cáries e alguns depósitos vestigiais de tártaro na dentição posterior da mandíbula. O desgaste dentário, com um valor médio de 5,7, acometeu com maior severidade os pré-molares direitos e os segundos molares inferiores. Como indicadores de stresse fisiológico foram observadas hipoplasias lineares do esmalte dentário.

No domínio das afecções degenerativas articulares evidenciou-se labiação circunferencial nas articulações do cotovelo e da anca direita, neste último caso acrescida de ligeiros focos necróticos na cabeça do fêmur. O caso mais severo de osteoartrose foi observado na primeira articulação metacárpico-falângica direita, com extensa labiação, associada a porosidade e a polimento articular ou eburnação. As lesões descritas parecem ser secundárias a um evento traumático, já que o primeiro metacárpico direito apresenta indícios claros de fractura consolidada a meio da diáfise, como adiante será discutido.

A coluna vertebral exibia alguma fragmentação. Contudo, o estudo criterioso dos fragmentos preservados revelou a presença de focos degenerativos severos nas vértebras cervicais, com compressão e porosidade na plataforma inferior do corpo, e nas vértebras torácicas (T11) e lombares (L3). Ainda em referência ao esqueleto axial sublinhe-se a presença de espigas laminares na superfície ventral do arco neural das vértebras torácicas T7 e T10 a T12.

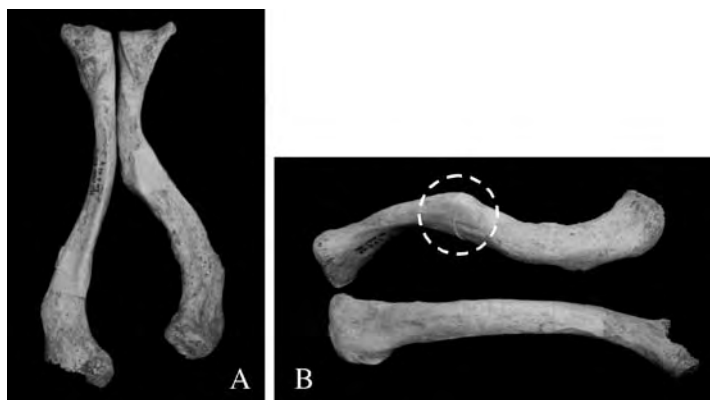Em termos degenerativos não articulares saliente-se a hipertrofia das zonas de inserção muscular, principalmente, dos úmeros, dos rádios e dos cúbitos, com formação de entesopatias severas nos coxais e nos calcâneos. A observação dos fragmentos cranianos assinalou um conjunto de lesões sinuosas e serpenteadas na superfície endocraniana, identificadas por Hershkovitz *et al.*, (2002) como *serpens endocrania simétrica*, um resquício de uma inflamação e/ou hemorragia das meninges à qual terá sobrevivido.

## Os indicadores traumáticos: resultados e discussão

O estudo do esqueleto 1 revelou um conjunto de fracturas consolidadas focalizadas na clavícula direita, no primeiro metacárpico direito, nas costelas esquerdas, nos processos espinhosos das vértebras torácicas T4 a T8 e uma provável fractura por compressão no sacro. Conjuntamente com os indicadores descritos, observou-se a presença de um caso de *miositis* ossificante traumática na diáfise do perónio direito.

### Clavícula

A clavícula direita exibe um calo ósseo bem remodelado a meio do corpo, secundário a uma fractura mal consolidada. Este evento traumático produziu uma deformação estrutural em “s”, com subsequente encurtamento da diáfise (Figura 2). Não foram observados sinais de infecção o que permite excluir, à partida, tratar-se de uma fractura exposta.



**Figura 2.** Comparação entre a clavícula traumatizada e a clavícula saudável. A. Norma inferior. Destaque-se o encurtamento ósseo provocado pela incorrecta consolidação da fractura; B. Norma superior. Note-se a deformação em forma de “s”. O círculo assinala a localização do calo ósseo.

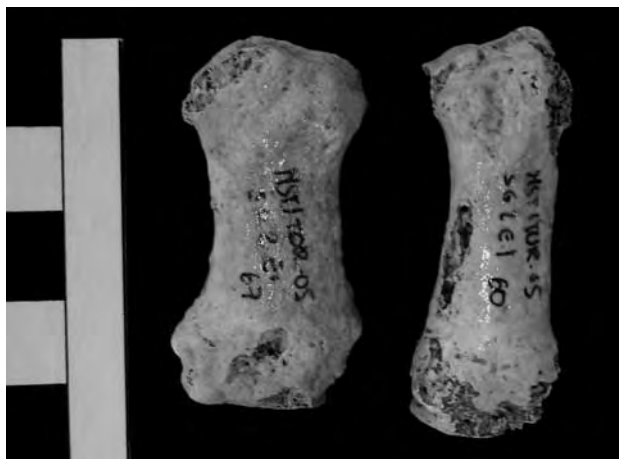Este caso é revelador na medida em que o indivíduo apresenta sinais de sobrevivência para além do trauma, no entanto, com eventuais limitações de mobilidade da articulação esterno-clavicular e dos espaços de

inserção muscular envolventes. Este constrangimento biomecânico terá sido compensado pela contínua solicitação do membro superior esquerdo que se reflectiu, inexoravelmente, num espessamento da extremidade esternal da clavícula correspondente.

Nas clavículas, a fractura a meio da diáfise é uma das mais frequentes, somando 75 a 80% dos casos (Resnick e Kransdorf, 2005). Como factor etiológico são apontadas quedas sobre o ombro ou com mão estendida (Lovell, 1997; Resnick e Kransdorf, 2005). Também o transporte de objectos pesados sobre a cintura escapular pode provocar fracturas unilaterais com encurtamento diafisário (Capasso e Di Tota, 1996 *in* Capasso *et al.*, 1999).

### Mão

Quando comparados, notou-se uma assimetria de tamanho entre o primeiro metacárpico esquerdo (45 mm) e o direito (38 mm) que se traduziu num encurtamento da diáfise em 7 mm (Figura 3).



**Figura 3.** Fractura no primeiro metacárpico direito. Note-se a morfologia anómala e o encurtamento do polegar fracturado (à esquerda), em relação ao metacárpico esquerdo (à direita).

A reduzida dimensão do primeiro metacárpico direito, a sua morfologia e a profusão de lesões degenerativas na articulação metacárpico-falângica,

inexistentes no lado esquerdo (Figura 4), postulam a ocorrência de uma fratura incorrectamente remodelada, ocorrida muitos anos antes da morte do indivíduo.



**Figura 4.** Osteoartrose severa na primeira articulação metacárpico-falângica direita, consequência de uma fratura incorrectamente remodelada (face palmar).

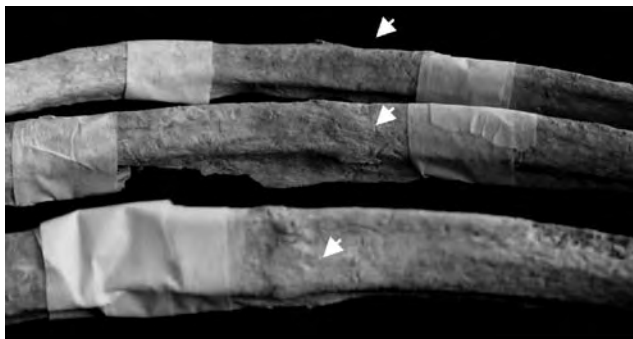
Nos compêndios paleopatológicos são duas as razões apontadas para as fraturas no polegar: quedas com a mão estendida e o polegar em abdução, e a aplicação de uma força axial com o osso em flexão. Designada de “*Bennett*”, esta fratura é frequente em praticantes de boxe, ou em casos de violência interpessoal directa com aplicação de socos (Lovell, 1997; Whiting e Zernicke, 1998), ocorrendo numa frequência de 90% em indivíduos do sexo masculino (Watson-Jones, 1943 *in* Anderson, 1995).

### Costelas

Em três costelas esquerdas (9<sup>a</sup>, 10<sup>a</sup> e 11<sup>a</sup>) notam-se calos ósseos perfeitamente remodelados a meio do corpo (Figura 5).

O grau de remodelação indica que constituem fraturas antigas. Em termos interpretativos é vasta a etiologia associada ao trauma em costelas, no entanto Warden *et al.* (2002) referem os impactos violentos sobre o tórax, por acidente ou conflito interpessoal, como principais causas. Também o stress ocupacional constitui um factor corroborante a considerar. Tarefas

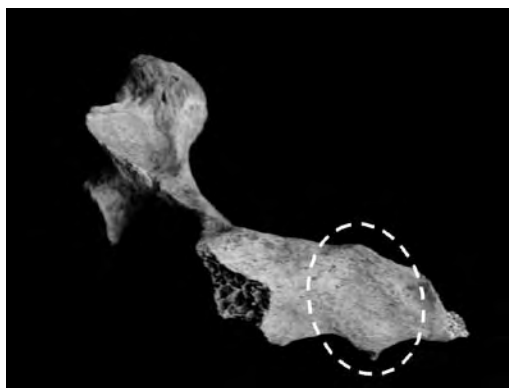
que solicitam movimentos mecânicos repetitivos por parte dos membros superiores tendem a incrementar a tensão muscular sobre as costelas propiciando fracturas (Warden *et al.*, 2002).



**Figura 5.** Fracturas completamente remodeladas, presentes em três costelas esquerdas. As setas indicam a localização do calo ósseo, expresso sob a forma de uma ligeira elevação quase totalmente reabsorvida.

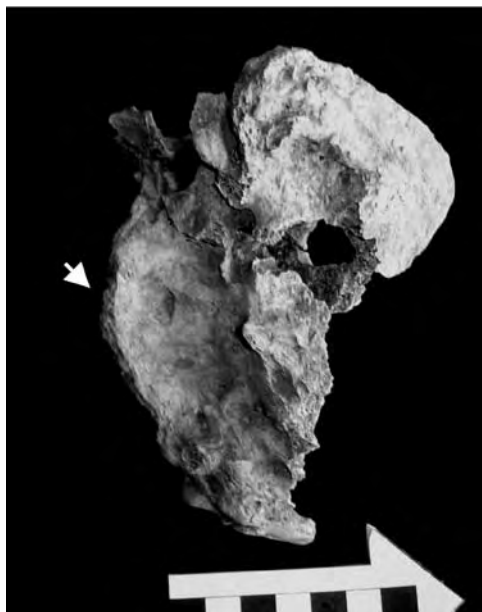
### Vértebras e Sacro

Em cinco vértebras torácicas (T4 a T8) registou-se uma estranha angulação do processo espinhoso. Esta ocorrência parece ter sido provocada por fracturas antigas. A corroborar a hipótese refira-se a presença de calos ósseos, com formação de espículas (Figura 6).



**Figura 6.** Fractura no processo espinhoso da vértebra torácica T4, com formação de uma espícula óssea na porção inferior (círculo). Norma lateral esquerda.

O sacro exibiu uma curvatura acentuada, encontrando-se dobrado sobre si. Este tipo de lesão foi descrito por Ortner (2003) como uma fractura de compressão, eventualmente, secundária a uma queda accidental (Figura 7).




**Figura 7.** Curvatura dos processos espinhosos do sacro associada a uma compressão do corpo. Note-se a formação de uma crista saliente (seta). Norma lateral direita.

### Perónio

No terço superior da diáfise do perónio direito foi observado um crescimento ósseo circunscrito à zona de inserção do músculo *peroneus longus*, sem correspondência na tibia contígua (Figura 8).

Apesar da extremidade proximal se encontrar ausente, o tipo de crescimento ósseo não parece compatibilizar-se com uma protuberância de natureza neoplásica, ou com um calo ósseo secundário a uma fractura remodelada. A localização da lesão sugere uma *miositis* ossificante traumática, provocada por uma ruptura do músculo *peroneus longus*, responsável pela inversão e flexão plantar do pé, com subsequente calcificação. Não foi observada qualquer ossificação nos fêmures compatíveis com a síndrome do cavaleiro.



**Figura 8.** Exostose na face medial do terço superior da diáfise do perônio direito.

A leitura dos sinais de violência nos ossos é bastante difícil, senão mesmo impossível. Esta intransponibilidade demarca-se quando o evento traumático se sobrepõe ao momento da morte. De facto, os danos intencionais ou acidentais ocorridos pouco tempo antes do falecimento tornam-se indistintos das alterações *post mortem* por não apresentarem qualquer tipo de remodelação óssea (Zimmerman, 2004). Outro obstáculo prende-se com a causa de morte. Exceptuando os vestígios ósseos provenientes de campos de batalha ou com acúmulo de projecteis bélicos, poucas são as certezas que o trauma nos faculta quanto ao momento e às circunstâncias da morte.

No presente caso, esta tarefa agudiza-se em virtude da grande fragmentação do crânio e da parca representatividade dos ossos da face, elementos preferenciais no diagnóstico de contendas físicas. Neste reduto, também a ausência de fracturas de Parry parece afastar a hipótese de violência. Contudo, Lovell (1997) sugere que as lesões traumáticas nas costelas e nos ossos das mãos também são importantes indicadores de violência, sobrelevando as fracturas nos antebraços, eventualmente produzidas durante as quedas acidentais.

No domínio clínico, as fracturas associadas a casos de conflito afectam preferencialmente o crânio (em especial os ossos nasais, zigomáticos e mandíbula), as costelas, os processos espinhosos das vértebras e os ossos das

mãos e dos pés. Esta distribuição parece compatibilizar-se com a aplicação defensiva ou ofensiva de socos e de pontapés (Lovell, 1997).

Para averiguar o efeito traumático do combate corpo a corpo, Hershkovitz e co-autores (1996) estudaram dois esqueletos adultos do sexo masculino pertencentes à coleção Hamman-Todd do Museu de História Natural de Cleveland (E.U.A). Como particularidade sublinhe-se o facto de terem sido *boxeurs*. Das lesões presentes, os investigadores destacaram, para além das fracturas na face, os múltiplos traumatismos nas mãos, principalmente, no primeiro metacárpico, com desconfiguração articular da extremidade distal e profusão de lesões artropáticas. Em ambos os indivíduos foram contabilizadas numerosas fracturas nas costelas e nos processos espinhosos. Um dos indivíduos exibia lesões degenerativas severas nos corpos cervicais C3-C7, com colapso de alguns segmentos. Concomitantemente, observaram várias alterações músculo-esqueléticas nas clavículas, nos úmeros, nos rádios e nos coxais, afectando os conjuntos anatómicos envolvidos na estabilização da cintura escapular e pélvica, e nos principais movimentos do membro superior requeridos durante o desferimento de golpes (Hershkovitz *et al.*, 1996).

Na eventualidade do esqueleto 1 ter sido um soldado romano é possível que as lesões alvitradas no polegar, nas costelas e nos processos espinhosos das vértebras tenham decorrido de um qualquer conflito interpessoal, reflectindo os casos testemunhados nos *boxeurs*. Não obstante, a vida rigorosa a que estariam sujeitos, as longas caminhadas, e alguns comportamentos perigosos, também aumentariam o risco de acidentes, nomeadamente, quedas simples, ou de animais de transporte e/ou de veículos de tracção animal. A corroborar esta hipótese refira-se a fractura de compressão no sacro. As lesões nos processos espinhosos poderão ainda testemunhar a performance de actividades físicas extenuantes, como o manejo das armas, que exerceriam enormes pressões sobre a coluna vertebral. De igual modo se salienta a *miositis* ossificante traumática no perónio direito.

Independentemente da causa, é bastante claro que o indivíduo terá tido vários encontros traumáticos, alguns bastante severos e incapacitantes. Disso é exemplo a fractura no polegar direito que, decerto, terá introduzido alguma limitação na capacidade de manipulação, já que dele depende a nossa capacidade preênsil.



## Conclusão

Segundo Lessa e Souza (2001), um dos desafios que se coloca actualmente aos paleopatologistas consiste em descodificar os comportamentos humanos eventualmente registados no esqueleto. Neste domínio, os indicadores traumáticos, nomeadamente as fracturas, têm dado um contributo decisivo. Contudo, esta pretensão é trilhada de dificuldades quando se pretende aceder aos indicadores de violência que cruzaram a vivência dos nossos antepassados.

Como exemplo das dificuldades que medeiam este tipo de análise apresentou-se o caso de um indivíduo politraumatizado do sexo masculino, exumado da necrópole romana da Quinta da Torrinha/Quinta de Santo António (Monte da Caparica). A análise dos seus remanescentes ósseos revelou um conjunto de traumatismos que poderão sugerir conflitos extemporâneos, eventualmente associados à sua condição militar. Contudo, é pertinente salientar que as lesões descritas também poderão repousar noutra pendor interpretativo, correlacionado com acidentes inerentes a um quotidiano exigente e arriscado, que decerto terá preenchido a sua existência.

## Agradecimentos

Agradeço ao Dr. Pedro Aldana o esclarecimento de algumas dúvidas relativas ao estudo do espólio arqueológico e à *Palimpsesto – Estudo e Preservação do Património Cultural Lda.* a cedência do registo fotográfico de campo.

## Bibliografia

- Acsádi, G.; Nemeskéri, J. 1970. *History of human life span and mortality*. Budapest, Akadémiai Kiadó.
- Alvrus, A. 1999. Fracture patterns among the Nubians of Semna South, Sudanese Núbia. *International Journal of Osteoarchaeology*, 9(6): 417-429.
- Anderson, T. 1995. Two traumatic cases from Medieval Canterbury. *Journal of Pathology*, 7(3): 227-235.

- Anderson, T. 2001. Two decapitations from Roman Towcester. *International Journal of Osteoarchaeology*, 11(6): 400-405.
- Antunes-Ferreira, N. 2005. Paleobiologia de grupos populacionais do Neolítico Final/Calcolítico do Poço Velho (Cascais). *Trabalhos de Arqueologia* 40. Lisboa, Instituto Português de Arqueologia.
- Assis, S. 2002. *Vilar de Frades – reminiscência do passado: estudo paleodemográfico e paleopatológico de uma amostra antropológica proveniente do Convento de Vilar de Frades*. Relatório de investigação em Antropologia, Departamento de Antropologia, Universidade de Coimbra.
- Assis, S. 2005. *Necrópole Romana da Quinta da Torrinha – Almada*. Relatório Antropológico de Campo, Departamento de Antropologia, Universidade de Coimbra.
- Aufderheide, A.; Rodríguez-Martín, M. 1998. *The Cambridge encyclopedia of human paleopathology*. Cambridge, Cambridge University Press.
- Bárrios, F. 2005. *Estudo de uma fracção da Coleção Antropológica do Convento de Jesus de Lisboa*. Estágio de investigação I e II na área científica da Antropologia Biológica, Departamento de Antropologia, Universidade de Coimbra.
- Benisse, V. 2005. *Retrato da Lisboa moderna: estudo paleobiológico de uma amostra da população exumada do convento do Carmo (século XVI-XVIII)*. Dissertação de Mestrado em Evolução Humana, Departamento de Antropologia, Universidade de Coimbra.
- Bridges, P. 1996. Warfare and mortality at Koger's Island, Alabama. *International Journal of Osteoarchaeology*, 6(1): 66-75.
- Brothwell, D. 1981. *Digging up bones: the excavation, treatment and study of human skeletal remains*. London, British Museum.
- Bueschgen, W.; Case, D. 1996. Evidence of prehistoric scalping at Vosberg Central Arizona. *International Journal of Osteoarchaeology*, 6(3): 230-248.
- Buzon, M.; Richman, R. 2007. Traumatic injuries and imperialism: the effects of Egyptian colonial strategies at Tombs in Upper Nubia. *American Journal of Physical Anthropology*, 133(2): 783-791.
- Campillo, D. 1993. *Paleopatologia: los primeros vestigios de la enfermedad (Primera Part)*. Vol. 4. Barcelona, Fundación Uriach, 1838.
- Capasso, L.; Kennedy, K.; Wilczak, C. 1999. *Atlas of occupational markers on human remains*. Teramo, Edigrafital SpA.

- Cunha, E. 1994. *Paleobiologia das populações medievais portuguesas: os casos de Fão e São João da Almedina*. Tese de Doutoramento em Antropologia Biológica, Departamento de Antropologia, Universidade de Coimbra.
- Cunha, E.; Silva, A. 1997. War lesions from the famous Portuguese medieval battle of Aljubarrota. *International Journal of Osteoarchaeology*, 7(6): 595-599.
- Cunha, E.; Marques, A.; Matos, V. 2001. Os mais verdadeiros testemunhos da Batalha de Aljubarrota: os ossos dos seus combatentes. In: Monteiro, J. (ed.). *Aljubarrota revisitada*. Coimbra, Imprensa da Universidade: 133-192.
- Dawson, L.; Levy, T.; Smith, P. 2003. Evidence of interpersonal violence at the Chalcolithic Village of Shiqmin (Israel). *International Journal of Osteoarchaeology*, 13(3): 115-119.
- Djuric, M.; Roberts, C.; Rakočević, Z.; Djonc, D.; Lesic, A. 2006. Fractures in late medieval skeletal populations from Serbia. *American Journal of Physical Anthropology*, 130(2): 167-178.
- García-Prósper, E.; Polo Cerdá, M. 2003. Enterramientos en decúbito prono y un posible preso entre los primeros pobladores de València (siglos II a. C – III d. C). In: Campo, M.; Robles, F. (eds.). *¿Dónde estamos? Pasado, presente y futuro de la Paleopatología*. Madrid, Universidad Autónoma de Madrid: 298-316.
- Gonçalves, M.; Santos, A. L. 2003. Novos testemunhos do sistema defensivo Islâmico de Silves e os restos osteológicos humanos encontrados junto à muralha de um arrabalde – notícia preliminar. *XELB* 5: 177-200.
- Hershkovitz, I.; Bedford, L.; Jellema, L.; Latimer, B. 1996. Injuries to the skeleton due to prolonged activity in hand-to-hand combat. *International Journal of Osteoarchaeology*, 6(2): 167-178.
- Hershkovitz, I.; Greenwald, C.; Latimer, B.; Jellema, L.; Wish-Baratz, S.; Eshed, V.; Dutour, O.; Rothschild, B. 2002. Serpens Endocrania Symmetrica (SES): a new term and a possible clue for identifying intrathoracic disease in skeletal populations. *American Journal of Physical Anthropology*, 118(3): 201-216.
- Hogue, H. 2006. Determination of warfare and interpersonal conflict in the protohistoric period: a case study from Mississippi. *International Journal of Osteoarchaeology*, 16(3): 236-248.
- Judd, M. 2002. Ancient injury recidivism: an example from the Kerma Period of ancient Nubia. *International Journal of Osteoarchaeology*, 12(2): 89-106.
- Judd, M. 2004. Trauma in the city of Kerma: ancient versus modern injury patterns. *International Journal of Osteoarchaeology*, 14(1): 34-51.

- Judd, M. 2006. Continuity of interpersonal violence between Nubian communities. *American Journal of Physical Anthropology*, 131(3): 324-333.
- Jurmain, R. 2001. Paleoepidemiological patterns of trauma in a prehistoric population from Central California. *American Journal of Physical Anthropology*, 115(1): 13-23.
- Jurmain, R.; Kilgore, L.; Nelson, H.; Trevathan, W. 1999. *Introduction to Physical Anthropology*. Belmont, West Wadsworth.
- Kjellström, A. 2005. A sixteenth-century warrior grave from Uppsala, Sweden: the Battle of Good Friday. *International Journal of Osteoarchaeology*, 15(1): 23-50.
- Larsen, C. 1997. *Bioarchaeology: interpreting behavior from the human skeleton*. Cambridge, Cambridge University Press.
- Larsen, C. 2000. *Skeleton in our closet: revealing our past through bioarchaeology*. Princeton, Princeton University Press.
- Lessa, A.; Medeiros, J. 2001. Reflexões preliminares sobre a questão da violência em populações construtoras de Sambaquis: análise dos sítios Cabeçuda (SC) e Arapuan (RJ). *Revista do Museu de Arqueologia e Etnologia*, 11: 77-93.
- Lessa, A.; Souza, S. 2001. Convívio & Conflito: história cotidiana da vida Paleolítica. *Insight/Inteligência*, III(12): 18-31.
- Lessa, A.; Souza, S. 2004. Violence in the Atacama desert during the Tiwanaku Period: social tension? *International Journal of Osteoarchaeology*, 14(5): 374-388.
- Liston, M.; Baker, B. 1996. Reconstructing the massacre at Fort William Henry, New York. *International Journal of Osteoarchaeology*, 6(1): 28-41.
- Lovell, N. 1997. Trauma analysis in paleopathology. *Yearbook of Physical Anthropology*, 40(S25): 139-170.
- Mafart, B.; Pelletier, J.; Fixot, M. 2004. Post-mortem ablation of the heart: a medieval funerary practice. *International Journal of Osteoarchaeology*, 14(1): 67-73.
- Mays, S. 1998. *The archaeology of human bones*. London, Routledge.
- Mendonça, M. 2000. Estimation of height from the length of long bones in a Portuguese adult population. *American Journal of Physical Anthropology*, 112(1): 39-48.
- Merbs, C. 1989. Trauma. In: Iscan, M.; Kennedy, K. (eds.). *Reconstruction of life from the skeleton*. New York, Alan Liss: 161-189.

- Mitchell, P.; Nagar, Y.; Ellenblum, R. 2006. Weapon injuries in the 12<sup>th</sup> century crusader garrison of Vadum Iacob Castle, Galilee. *International Journal of Osteoarchaeology*, 16(2): 145-155.
- Neto, F. 2005. *Estudo paleobiológico da necrópole da Igreja da Misericórdia de Almada (séculos XVI-XVIII)*. Dissertação de Mestrado em Evolução Humana, Departamento de Antropologia, Universidade de Coimbra.
- Novak, S. 2000. Battle-related trauma. In: Fiorato, V.; Boylston, A.; Knüsel, C. (eds.). *Blood red roses: the archaeology of a mass grave from the Battle of Townton AD 1461*. Oxford, Oxford Books: 90-102.
- Olivier, G.; Demoulin, F. 1990. *Pratique anthropologique à l'usage des étudiants. I. Ostéologie*. Paris, Université de Paris VII.
- Ortner, D. 2003. *Identification of pathological conditions in human skeletal remains*. San Diego, Academic Press.
- Ortner, D.; Putschar, G. 1981. *Identification of pathological conditions in human skeletal remains*. Washington, Smithsonian Institution Press.
- Owsley, D.; Mann, R.; Murphy, S. 1991. Injuries, surgical care and disease. In: Pfeiffer, S.; Williamson, R. (eds.). *Snake Hill: an investigation of a military cemetery from the war of 1812*. Toronto, Dundurn Press: 198-226.
- Polo Cerdá, M.; Garcia-Prósper, E.; Guérin, P.; Villalaín, J. 2004. La fundación de Valentia y sus primeros pobladores. Primeras evidencias osteoarqueológicas de tuberculosis en Hispania. In: Baquedano, E.; Rubio Jara, S. (eds.). *Miscelánea en homenaje a Emiliani Aguire. Paleoantropología*. Vol. III. Madrid, Museu Arqueológico Regional: 293-305.
- Resnick, D.; Kransdorf, M. 2005. *Bone and joint imaging*. Philadelphia, Elsevier.
- Ribeiro, N. 1999. *Notícia sobre uma série de crânios da Ilha de Timor: contributo para o estudo paleopatológico da Coleção de Timor do Museu Antropológico da U.C.* Relatório de Investigação em Ciências Humanas, Departamento de Antropologia, Universidade de Coimbra.
- Roberts, C. 1991. Trauma and treatment in the British Isles in the Historic Period: a design for multidisciplinary research. In: Ortner, D.; Aufderheide, A. (eds.). *Human paleopathology: current syntheses and future options*. Washington, Smithsonian Institution Press: 225-240.
- Roberts, C. 2000. Trauma in biocultural perspective: past, present and future work in Britain. In: Cox, M.; Mays, S. (eds.). *Human osteology in archaeology and forensic science*. London, Green Which Medical Media: 337-356.

- Roberts, C.; Manchester, K. 2005. *The archaeology of disease*. Gloucestershire, Sutton Publishing.
- Santos, A. L.; Umbelino, C.; Gonçalves, A.; Pereira, F. 1998. Mortal combat during the medieval Christian Reconquest in Évora, Portugal. *International Journal of Osteoarchaeology*, 8(6): 454-456.
- Schutkowski, H.; Schultz, M.; Holzgraefc, M. 1996. Fatal wounds in a late Neolithic double inhumation – a probable case of meningitis following trauma. *International Journal of Osteoarchaeology*, 6(2): 179-184.
- Silva, A. 2002. *Antropologia funerária e paleobiologia das populações portuguesas (litorais) do Neolítico final/Calcolítico*. Tese de Doutoramento em Antropologia Biológica, Departamento de Antropologia, Universidade de Coimbra.
- Souza, S.; Martins, M. 2003/2004. A cabeça troféu Munduruku do Museu Antropológico da Universidade de Coimbra: análise do objecto e dos seus desafios. *Antropologia Portuguesa*, 20/21: 155-181.
- Standen, V.; Arriaza, B. 2000. Trauma in the preceramic coastal populations of northern Chile: violence or occupational hazards? *American Journal of Physical Anthropology*, 112(2): 239-249.
- Steinbock, R. 1976. *Paleopathological diagnosis and interpretation: bone diseases in ancient human population*. Springfield, Charles C. Thomas Publisher.
- Stirland, A. 1996. Patterns of trauma in a unique medieval parish cemetery. *International Journal of Osteoarchaeology*, 6(1): 92-100.
- Torres-Rouff, C.; Junqueira, A. 2006. Interpersonal violence in prehistoric San Pedro de Atacama, Chile: behavioral implications of environmental stress. *American Journal of Physical Anthropology*, 130(1): 60-70.
- Umbelino, C.; Santos, A. L.; Gonçalves, A. 2006. *Back to Medieval Évora (Portugal): confrontation of the human skeletal remains with the historical/archaeological records*. Abstracts of AAPA poster and podium presentations. *American Journal of Physical Anthropology*, 129 (S42): 180.
- Warden S.; Gutschlag F.; Wajswelner H.; Crossley K. 2002. Aetiology of rib stress fractures in rowers. *Sports Medicine*, 32(13): 819-836.
- Whiting, W.; Zernicke, R. 1998. *Biomechanics of musculoskeletal injury*. Champaign, Human Kinetics.
- Xabregas, J. 2005. *Thomar lol conventu: estudo antropológico oriundo do convento de Cristo de Tomar pertencente às colecções não identificadas do Museu Antropológico da Universidade de Coimbra*. Estágio de Investigação I e II

na área científica de Antropologia Biológica da Licenciatura em Antropologia, Departamento de Antropologia, Universidade de Coimbra.

Zimmerman, M. 2004. Paleopathology and the study of ancient remains. *In*: Ember, C.; Ember, M. (eds.). *Encyclopedia of medical anthropology: health and illness in the World's Cultures*. Vol. I. New York, Springer Science: 49-58.

Zimmerman, M.; Kelley, M. 1982. *Atlas of human paleopathology*. New York, Praeger Publishers.

Artigo recebido a 2 de Abril de 2007 e aceite a 1 de Junho de 2007.