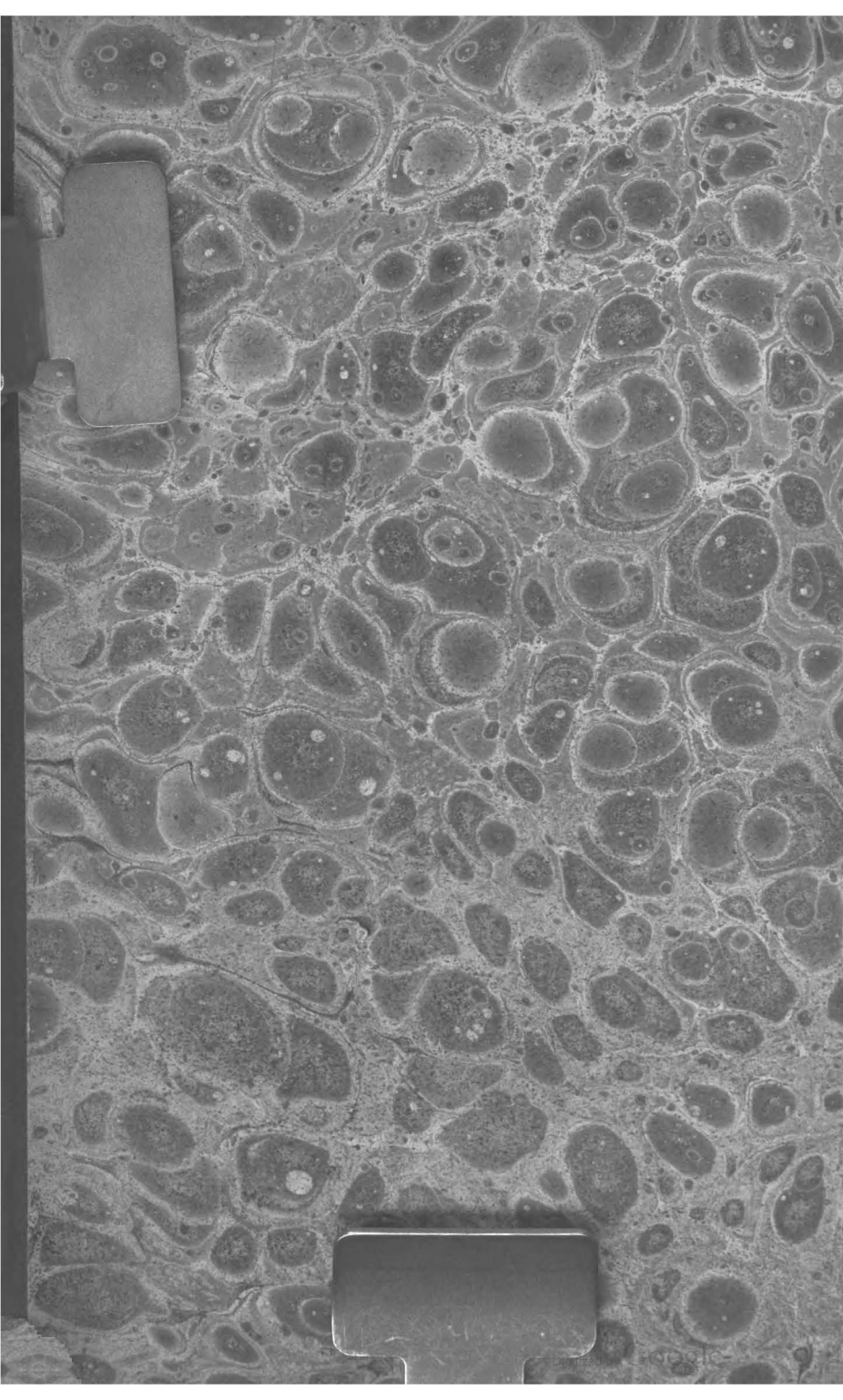
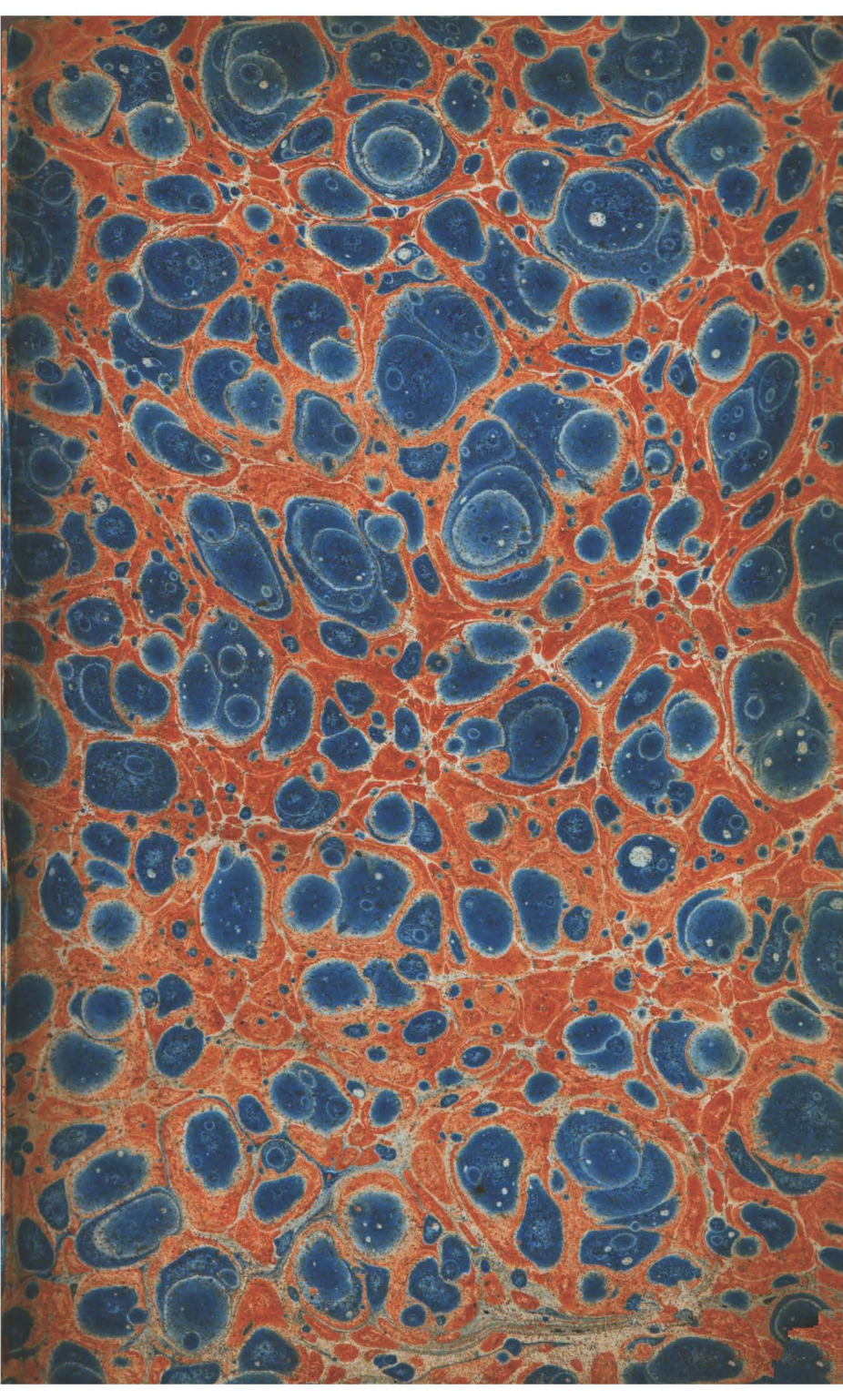
MED.
15347

2-3-A
N.S.

14
611-0
P 62 C

INVENTARIO SCIENTIFICO

DAS

PEÇAS E PREPARADOS

DO

THEATRO ANATOMICO

DA UNIVERSIDADE DE COIMBRA.

POR

CARLOS JOSÉ PINHEIRO,

*Lente de Anatomia na mesma Universidade, e Socio da Academia Real
das Sciencias de Lisboa,*



COIMBRA,

NA REAL IMPRENSA DA UNIVERSIDADE.

1829.



INTRODUÇÃO.

Não é para ornato e luxo de um Theatro Anatomico, que, ha oito annos, trabalho com auxilio de muitos dos meus honrados Discipulos em Preparados e Injectados; é sim para lhes facilitar o estudo de Anatomia, tendo sempre presentes modelos, nos quaes possam estudar, e tirar as suas duvidas. Esta utilidade não se limita só aos Estudantes Anatomicos, estende-se tambem aos do 2.º, 4.º e 5.º annos Medicos: aquelles ratificarão as suas idéas sobre o systema circulatorio, e firmar-se-hão segunda vez na structura dos orgãos dos sentidos; no estudo da loquela e da voz acharão trachêas e larynges com suas cartilagens, ligamentos e musculos; estudando as sympathias, tornarão a examinar os ganglios, plexos e anastomoses dos nervos, para avaliarem a doutrina de SCARPA sobre consensos, e até onde se póde admittir a de WHYTT sobre o mesmo objecto; nesses exemplares, reflectindo os mesmos ouvintes sobre os dois systemas nervosos, poderão ajuizar da divisão adoptada por BICHAT de vida animal e organica, etc. A collecção de Anatomia pathologica appresenta aos ouvintes do 4.º e 5.º annos

*

II

exemplares de tumores scirrhosos, cancrsos e exostoses; aneurysmas, lipomas, saccos herniarios, etc. Examinando os Injectados, poderão melhor decidir sobre a escolha do lugar para as operações, assim como sobre a eleição destas pela inspecção dos apparatus e instrumentos. Os mesmos acharão finalmente na collecção dos fetos uteros gravidos, para por meio da exploração digital firmarem suas idéas sobre as mudanças do collo uterino, etc.

Providentes forão as vistas do Legislador, determinando nos Estatutos: « Que a mesma practica do Hospital não póde fazer-se com vantagem e proveito . . . não havendo um Theatro Anatomico bem servido. » Sendo pois a Anatomia a base de toda a Medicina, seria vergonhoso instruir os Candidatos perfunctoriamente na structura da maquina humana; porque tratar de a reparar, sem estar bem firme nestes conhecimentos, é assemelhar-se ao architecto, que emprehende reparar um edificio, ignorando a sua organização. Não sirva de pretexto o juramento de HIPPOCRATES: *Neque vero calculo laborantes secabo, sed magistris ejus artis peritis id muneris concedam*; tratemos antes de nos fazer peritos em todos os ramos da Sciencia Medica, servindo-nos de exemplo BORDEU e HALLER.

Não devo ser censurado de transcender a

mente do Legislador, parecendo exigir mais Anatomia, do que é preciso para o estudo da Medicina: lembremo-nos do que está determinado no Estatuto a respeito dos exames: «Cada um dos Examinadores, depois de ter perguntado *amplamente* na Anatomia, acabará o exame perguntando por um dos ditos tres pontos.» Sendo hoje as nosologias fundadas em lesões de tecidos, como se poderiam entender os Auctores sem um conhecimento profundo d'Anatomia? Quaes são as Escolas, que mais florecem em Medicina, senão aquellas, onde mais se estuda a *structura* do corpo humano?

Bem ponderadas forão pois as determinações, em execução das quaes fiz este Inventario Scientifico dos trabalhos Anatomicos, em que diariamente me exercito (a). Não posso deixar de confessar, que nelles muito devo ao zêlo da Junta da Fazenda, ministrando-me todo o preciso, e promovendo por consequencia não só o bem do ensino, mas tambem o seu progresso, de tal sorte, que tenho a honra de me achar em um Theatro magnificamente servido.

Devo com tudo confessar, que já existião trabalhos d'alguns dos meus Antecessores; mas

(a) Já depois deste Inventario feito, se apromptarão algumas peças, que vão em um Appendice.

IV

erão tão poucos e tão diminutos (como ainda se podem ver), que me foi preciso trabalhar excessiva e extraordinariamente, enriquecendo o Theatro de Preparados, para que em toda e qualquer occasião, seja qual for a estação, haja exemplares, aos quaes se possa recorrer, sem que seja necessario o auxilio das estampas de GAUTHIER, cujas imperfeições em alguns objectos podem os meus ouvintes notar, quando as compararem com os exemplares; e sem que mesmo se vejão na precisão de consultar as Taboas de ALBINO, as Obras de HUNTER, de SCARPA e LOBSTEIN, etc.

INVENTARIO SCIENTIFICO

Das peças é preparados do Theatro Anatomico da Universidade de Coimbra.

OSTEOLOGIA SÊCCA.

1. **D**ous esqueletos artificiaes, um de homem, outro de mulher, para a differença dos sexos pela Osteologia.
2. Dito de fêto para as differenças do do adulto.
3. Tres ditos: 1.º de fêto, que teria dous mezes de concebido: 2.º que teria quatro para cinco: 3.º que teria seis mezes; para se observar o progresso da ossificação.
4. Tronco do esqueleto de uma velha de mais de noventa annos de idade, para exemplo da ossificação das cartilagens ossificaveis.
5. Caveiras de individuos de differentes idades, e sexos.
6. Dita com um osso wormio, que occupa quasi metade do occipital.
7. Dita de um Africano, para a differença do angulo facial (a).
8. Collecção de ossos do craneo, tanto de adultos, como de fêtos.

(a) Era um negro de 25 annos de idade; morreo thisico: escrevia com perfeição, e sabia bem Grammatica Latina, não obstante ser agudo o angulo facial.



9. Coronal de adulto com sutura frontal.
10. Dito com seios frontaes , que se estendem até a abóbada orbitaria, constando esta de duas laminas.
11. Collecção de ossos da face de adultos, e fétos. As maxillas inferiores dos fétos todas tem dous canaes dentarios, e nellas se confirma a doutrina de Mr. SERRÉS a este respeito.
12. Maxillas de velhos com os alveolos obliterados.
13. Maxilla inferior de adulto com o canal dentario descoberto.
14. Collecção de ossos do tronco de adultos, e de fétos.
15. Dita das extremidades superiores e inferiores dos mesmos. Em alguns ossos dos adultos se notão epiphyses.
16. Ossos longos serrados para se observar o tecido.

SYNDESMOLOGIA.

1. **U**M esqueleto natural.
2. Uma caveira com os ligamentos da articulação temporo-maxillar, e o stylohyoideo.
3. Larynges com seus ligamentos.
4. Um thorax com todos os ligamentos.
5. Uma bacia com ditos.
6. Uma columna vertebral serrada pelas apophyses transversas, para bem se vêr o ligamento vertebral posterior.
7. Duas peças preparadas com os ligamentos occipito-odontoideos, e o transversal.

8. Uma dita com o ligamento de GIMBERNAT (a).
9. Extremidades superiores e inferiores com seus ligamentos.

MYOLOGIA!

1. **D**Uas peças com os musculos do olho preparados.
2. Temporal com os musculos do martello, e o musculo do estribo.
3. Uma peça com grande parte dos musculos da região anterior e superficial do pescoço, e com todos os da lingua.
4. Larynges com seus musculos.
5. Extremidades superiores e inferiores com todos os musculos preparados.
6. Um thorax com diaphragma.
7. Dito, em que o diaphragma no lado direito tem os seus apegos na terceira costella verdadeira; o pulmão d'esse lado não tem mais que duas pollegadas, mas o do lado esquerdo excede o estado normal nas suas dimensões, assim como a cavidade.

(a) Os Anatomicos Francezes não o tem descripto como ligamento particular, por fazer parte da arcada crural, e não ser distincto; mas nós devemos fixar a attenção nelle, por ser o que principalmente obsta á formação das hernias cruraes.

ORGÃOS DOS SENTIDOS EXTERNOS.

1. **C**Útica de uma mão destacada juntamente com as unhas.
2. Olhos humanos, e de boi, dos quaes, pela immersão na agua fervendo, e depois na fria, se destacou com os dedos a conjunctiva com lamina da córnea transparente; o que poderia illudir, contra RIBES, que a conjunctiva passava por cima da córnea, se a consistencia nesse ponto não fosse propria das laminas da córnea.
3. Olhos de boi com a choroidea separada em dous folhetos; o que poderia induzir a admitir a existencia de uma membrana serosa entre a choroidea e a retina, se não tivesse sido impraticavel fazer-se o mesmo no olho humano.
4. Membrana hyaloidea de olhos humanos, e de boi, que se fez opaca por meio de preparações, para se observar a sua structura.
5. Temporaes preparados para se vêr a membrana do tympano.
6. Ditos sem ella, para se observar os objectos contidos na cavidade do tympano.
7. Ditos sem os ossos proprios do ouvido, para melhor se notarem varios objectos.
8. Ditos preparados para se vêr o labyrintho.
9. Temporal de fêto com o circulo osseo, e os ossos proprios do ouvido para se conferir com o do adulto.
10. Peças preparadas para a descripção das fossas nasaes.

SPANCHNOLOGIA.

Visceras conservadas em liquidos.

1. **E**Stomago de adulto com baço, pancreas, fígado, e uma porção do duodeno, com os ductos hepatico, cystico, choledocho e pancreatico seguidos.
2. Fígados de adulto, e de fétos.
3. Ditos de adulto com a bexiga do fel no interior do fígado.
4. Ditos de fétos com a veia umbilical, e o canal venoso seguido.
5. Baços de adultos e de fétos.
6. Baço com um appendice da grandeza de uma castanha.
7. Cabeça com glandula parotida, maxillar, sublingual, e seus ductos seguidos.
8. Apparelhos respiratorios de adultos, e de fétos, com o coração e pericardio. Nos do feto está seguido o ducto arterioso, e tem a glandula thymus.
9. Corações de adultos e de fétos: nestes está fendida a auricula para se vêr o buraco botal.
10. Rins de adultos com capsulas suprarenaes.
11. Ditos com dous ureteres, que se vão abrir separadamente na bexiga.
12. Rim tambem com dous ureteres, que se reu-nem em um só uma pollegada antes da sua inserção na bexiga.
13. Rins de fétos com suas capsulas suprarenaes.
14. Apparelho urinario completo de adulto.

15. Fêto com veia umbilical seguida, arterias ditas, e uracho.
16. Orgãos sexuaes masculinos; nos quaes estão as tunicas dos testiculos destacadas, e as vesiculas seminaes com seus ductos descobertos.
17. Bacias com os orgãos sexuaes femininos.
18. Mammæ com glandula mammaria, e ductos galactophoros descobertos. Estas mammæ forão destacadas dos cadaveres de mulheres, que morrêrão de parto.

NEUROLOGIA.

1. **C**Abeças com as partes lateraes do craneo serradas, ficando uma porção media na direcção da sutura sagittal, para dar apêgo á dura mater; a qual foi cortada de um lado, para se verem as fouces, a tenda e os seios. Estas peças estão sêccas e envernizadas.
2. Dura mater conservada em liquido.
3. Collecção de cerebros endurecidos e conservados em liquidos, para no estudo delles, segundo GALL, se destacarem os fasciculos de origem, etc.
4. Spinal medulla com seus ganglios, e o involucro, que lhe dá a dura mater.
5. Cerebro com spinal medulla, e nervos spinaes, com os plexos cervical, brachial, lombar e sagrado, e com a maior parte dos nervos, que destes partem.
6. Cerebro e spinal medulla de fêto.

7. Cerebro de boi, de cavallo, de gato, e de cão, para termo de comparação.
8. Uma cabeça e collo com as communicações do grande sympathico para o vidiano, e para o sexto par, aonde se nota um filete, que parece dirigir-se para o ophthalmico.
9. Peça do ouvido com o nervo auditivo ramificando-se pela cochlea.
10. Um cadaver sem extremidades inferiores, com o grande sympathico seguido, o par-vago, o facial, diaphragmatico, e todos os nervos, que partem do plexo brachial.
11. Dito com o mesmo trabalho.
12. Cabeça com os nervos, que saem do craneo, seguidos, menos o olfactorio, par-vago, facial, e auditivo, os quaes estão seguidos em outras peças.

ANGEOLOGIA.

1. **D**uas cabeças injectadas de carmim pela carotida primitiva.
2. Cabeça tambem injectada, serrada pelo meio.
3. Um tronco com aorta injectada, e suas principaes divisões.
4. Tres coraçãoes com as coronarias injectadas de carmim, e as veias de branco.
5. Coração com arteria vertebral do lado esquerdo nascendo da curvatura (crossa) da aorta.
6. Extremidades superiores injectadas pela subclavia.
7. Dita injectada, em que a divisão da arteria humeral se faz proxima á axilla.

8. Um exemplar da coronaria estomachica nascendo immediatamente da aorta.
- 9 Estomago com suas arterias injectadas de carminim.
10. Fígado com a arteria hepatica injectada de carminim, a veia das portas de azul, a veia cava de branco, e o ducto hepatico de amarello; tendo-se depois destruido com os dedos o parenchyma pela face concava, ficando patente a distribuição destes vasos.
11. Intestinos injectados pelas duas mesentericas.
12. Rins com as emulgentes e capsulares injectadas, tendo o rim esquerdo duas emulgentes.
13. Rim com a emulgente fazendo a divisão muito distante da sinuosidade, isto é, muito proximo á aorta.
14. Extremidade inferior injectada pela iliaca primitiva, com as vesicaes, e hemorrhoidaria media tambem injectadas.
15. Dita com arteria pedial, nascendo da peronêa, a qual atravessa inferiormente o ligamento interosseo; da tibial posterior parte então um ramo, que se distribue como a peronêa posterior.
16. Porção de uma extremidade inferior, na qual a femoral foi injectada pela hypogastrica (a).
17. Testiculos injectados de mercurio.
18. Cadaver, no qual está seguido o ducto thoracico, e a grande veia lymphatica direita.

(a) Tendo eu, ha dous mezes, feito a operação do aneurysma da iliaca externa felizmente, cuidei de fazer um exemplar, em que se vejam as anastomoses da hypogastrica com a femoral. A peça já está injectada, mas ainda se não seguirão os vasos.

ARTE OBSTETRICIA.

1. **U**M embrião de vinte dias com o amnios , e parte do chorion (a).
2. Um feto quasi de mez dentro do ovo membranaceo.
3. Dito de mez , cuja cabeça constitue mais de metade do todo.
4. Dito de dous mezes dentro do ovo membranaceo.
5. Dito de tres mezes com a placenta e membranas.
6. Dito de mais de tres mezes com ditas.
7. Dito de quatro mezes com placenta.
8. Dito de cinco mezes.
9. Dito de seis mezes.
10. Dito de mais de seis mezes com secundinas.
11. Dito de sete mezes com ditas.
12. Ditos gemeos de sete mezes.
13. Feto de oito mezes.
14. Dito de nove mezes com secundinas.
15. Utero gravido de tres mezes.
16. Dito gravido de quatro mezes com gemeos.
17. Dito gravido de sete mezes com fêto dentro.
18. Dito gravido de oito mezes com fêto dentro.
19. Dito gravido de nove mezes , e de gemeos , dos quaes um nasceo vivo , e outro morreo

(a) Estas idades são pouco mais ou menos , pois que me tenho regulado pelo tempo , em que as Mães deixarão de ser menstruadas.

dentro : as placentas ainda estão adherentes, e são concretas pelas margens , onde se tocão. Este utero está com a bacia.

20. Varios fetos de tempo com placentas , e cordões umbilicaes.

OBJECTOS PATHOLOGICOS,

pertencentes á Arte Qbstericia.

1. Feto de dous mezes com o ovo membranaceo esponjoso, tendo um dedo de espessura.
2. Ovo membranaceo de structura fibrosa , tendo meia pollegada de espessura , onde é mais espesso ; observa-se-lhe a cabeça de um feto adherente , a qual não tem de grandeza mais que a sexta parte de uma pollegada. Depois de quatro mezes de uma gravidez com muitos incommodos , veio á luz este aborto.
3. Fetos adherentes pela cabeça.
4. Ditos pelo thorax.
5. Rudimentos de um feto , o qual por uma gravidez extrauterina , e de vinte e tantos annos , está quasi todo reduzido a um petrificado. Existe tambem o utero (a).
6. Molas verdadeiras.
7. Molas falsas.

(a) Sobre este objecto offereci uma Memoria com estampas á Academia Real das Sciencias de Lisboa.

ANATOMIA PATHOLOGICA!

1. CAveira com uma fissura ; que começa na arcada orbitaria direita , e vai terminar no buraco parietal esquerdo , por quêda de uma oliveira.
2. Dita com uma fractura do frontal , em que se destacárão dous terços deste osso , e uma pequena porção do maxillar superior , por quêda em umas escadas de pedra.
3. Dita com uma porção fronto-parietal de duas pollegadas destacada por pancada com alvião.
4. Dita na bossa parietal por pedrada.
5. Dita com o corpo do sphenoides , e a lamina crivosa do ethmoide cariados.
6. Dita com o maxillar superior cariado por cancro no seio maxillar.
7. Craneo com destruição da lamina vitrea em varios pontos ; columna vertebral do mesmo com fractura das apophyses transversas das vertebraes cervicaes esquerdas , e de tres das lombares do lado direito , por quêda. O doente viveo aphonico dous mezes.
8. Tronco de um gibboso por quêda na infancia.
9. Ossos longos cariados.
10. Ditos com exostoses.
11. Ditos com cicatriz de fracturas.
12. Uma mão , em que os ossos do carpo fazem uma só peça entre si , e com o radio , e ossos do metacarpo.

13. Dura mater com ossificação de uma pollegada na fouce do cerebro.
14. Dura mater com um tumor fibroso da grandeza de uma avelãa ; o qual penetrava pela substancia do cerebro.
15. Lamina ossea da pleura costal.
16. Porção ossea do bordo adherente de uma das valvulas sigmoideas.
17. Aorta com porções ossificadas.
18. Dous baços com ossificações nas faces convexas.
19. Thorax sem pulmão direito por consumpção.
20. Coração, e pericardio forrados de pseudo-membrana por pleuro-pericarditis (a).
21. Coração, e aorta com aneurysma na curvatura (crossa.)
22. Dito com aneurysma na aorta abdominal.
23. Ditos com polypos nas cavidades.
24. Estomago com scirrho junto ao pyloro.
25. Dito com a mucosa ulcerada na pequena curvatura.
26. Fígado obstruido de volume extraordinario.
27. Dito com um grande abscesso na face convexa.
28. Dito com as faces granuladas, de uma consistencia muito compacta, e de um volume menor do que no estado normal.
29. Baços obstruidos, alguns de volume consideravel.
30. Capsula suprarenal de configuração conica, e de structura, que parece composta de acinos (b).

(a) Foi objecto de uma Memoria com estampas, que remetti á Academia Real das Sciencias de Lisboa.

(b) Foi objecto de uma Memoria com estampas, que remetti á mesma Academia Real das Sciencias de Lisboa.

31. Rins com tumores urina-rios no interior da sub-
stancia (a).
 32. Pseudo-membrana do canal intestinal (b).
 33. Testiculos scirrhosos.
 34. Ditos cancerosos.
 35. Penis canceroso.
 36. Scirrho das mammas.
 37. Cancro ulcerado das mammas.
 38. Lipomas.
 39. Hernia gordurosa da linha branca (c).
 40. Uma peça com o sacco herniario da hernia in-
guinal.
 41. Dita da crural.
-

MEDICINA OPERATORIA.

1. **U**Ma collecção completa de instrumentos para
todas as operações cirurgicas, tirada da Encyclo-
pedia, com addição dos corrigidos moderna-
mente.
 2. Dita incompleta de instrumentos da escola an-
tiga.
 3. Machina para a distensão da extremidade su-
perior na luxação do humero.
 4. Dita para a distensão da coxa na fractura do
collo do femur.
-

(a) Será objecto de uma Memoria, para a qual já
estão desenhadas as estampas.

(b) Foi objecto de uma Memoria com estampas, que
remetti á Academia Real das Sciencias de Lisboa.

(c) Foi objecto de uma Memoria com estampas, que
remetti á mesma Academia Real das Sciencias de Lisboa.

5. Machina para o transporte dos doentes de pernas fracturadas.
 6. Dita para se conservar em posição commoda a perna fracturada.
 7. Dita para crysteis do fumo da Nicociana.
 8. Fundas para as hernias.
 9. Apparelhos de compressão de arterias e nervos.
-

APPENDICE.

1. **F**eto com hydrocephalo.
 2. Cabeça com todos os seios da dura mater injectados, e os principaes troncos venosos, que nelles se descarregão, até ás jugulares.
 3. Tronco com tres arterias no rim esquerdo, e duas no direito.
 4. Bacia com orgãos sexuaes masculinos. A vergonhosa interna está injectada, e segufida; os musculos ischio-cavernoso, bulbo-cavernoso, e transverso do perineo estão preparados. Esta peça serve para firmar as idéas a respeito das partes, que se cortão na operação da talha pelo perineo.
 5. Um cadaver embalsamado de um individuo de 12 para 13 annos de idade.
-

ANATOMES

TOM. PRIM.

PROLEGOMENA.

1.^o Lectio. — **D**EFINITIONES.
§. 8 — 11.

2.^o Lectio. — **O**STEOLOGIA SICCA.
§§. 13, 15 — 20.
Extima ossium forma.
§. 21 — 26.
Structura ossium.
§. 27 — 31.
§. 33 — 35, 38.
Caput.
§. 40.
Cranium.
§. 41 — 43.

3.^o Lectio. — *Frontale.*
§. 44 — 51.
Parietalia.
§§. 52 — 57.
Occipitale.
§§. 58 — 64.
Temporalia.
§. 65 — 76.

4.^o Lectio. — *Sphenoidum.*
§. 77 — 86.

..

Turbinata sphenoidalia.

§. 87 — 89.

Ethemoides.

§. 90 — 98.

5.^a Lectio. — *Cranium generatim.*

§. 99 — 101.

Ossa Wormiana.

§. 102 — 110.

Superficies craniana interna

§. 111 — 115.

Dimensiones cranianae.

§. 116 — 118.

6.^a Lectio. — *Facies.*

§. 119.

Maxillaria superiora.

§. 120 — 128.

Ossa nasi.

§. 129 — 131.

Ossa jugalia.

§. 132 — 136.

Spongiosa inferiora.

§. 137 — 140.

7.^a Lectio. — *Palatina.*

§. 141 — 150.

Vomer.

§. 151 — 154.

Lacrymalia, seu unguis.

§. 155 — 158.

Maxillare inferius.

§. 159 — 168.

8.^a Lectio. — *Dentes generatim et privatim.*

§. 169 — 178.

§. 181 — 183.

Hyoideum.

§. 188 — 189.

Facies generatim.

Limites, dimensionesque faciei.

§. 190 — 191.

Regiones faciei.

§. 196 — 203.

9.^a Lectio. — *Orbitae.*

§. 204 — 211

Cavitas narium.

§. 213 (a) — 222.

Truncus.

§. 223.

Columna vertebralis.

§. 224.

Typus vertebrarum generatim.

§. 225 — 227.

Vertebrae cervicales.

§. 228 — 232.

Vertebrae dorsales.

§. 233 — 235.

Vertebrae lumborum.

§. 236.

Columna vertebralis generatim.

§. 237 — 243.

10.^a Lectio. — *Thorax.*

§. 244.

Costae.

§. 245 — 256.

Sternum.

§. 257 — 259.

(a) Devia ser §. 212; e continúa errada a numeração no Compendio,

Thorax generatim.

§. 260 — 268.

Pelvis.

§. 269.

Sacrum.

§. 270 — 275.

Coccyx.

§. 276 — 278.

11.^a Lectio. — *Ossa innominata.*

§. 279.

Os ilii.

§. 280 — 282.

Os pubis.

§. 283, 284.

Os ischii.

§. 285 — 286.

Pelvis generatim.

§. 287 — 299.

Extremities superiores.

§. 300.

Scapulæ.

§. 301.

Clavicula.

§. 302 — 304.

Omoplatae.

§. 305 — 311.

12.^a Lectio. — *Humerus.*

§. 312 — 317.

Cubitus.

§. 318 — 320.

Radius.

§. 321 — 324.

Manus generatim.

§. 325.

Carpus.

§. 326 — 335.

Metacarpus.

§. 336 — 343.

Phalanges digitorum.

§. 344 — 347.

13.^a Lectio. — *Extremitates inferiores.*

Femur.

§. 348 — 355.

Patella.

§. 356 — 357.

Tibia.

§. 358 — 361.

Fibula.

§. 362 — 364.

Pedes (generatim.)

§. 365.

(*Tarsus.*)

Astragalus.

§. 366.

Calcaneum.

§. 367 — 369.

Os naviculare.

§. 370.

Os cubiforme.

§. 371.

Ossa cuneiformia.

§. 372 — 375.

Metatarsus.

§. 376 — 384.

Phalanges digitorum.

§. 385 — 389.

Ossa sesamoidea.

§. 390 — 391.

14.^a Lectio: — *Extremitates inferiores generatim.*

§. 392 — 397.

Discrimen sceletorum sexuum.

§. 398 — 403.

Discr. scel. foetus.

§. 404 — 415. (b)

Caput foetus.

§. 416 — 418.

Facies foet.

§. 419 — 423.

Truncus foet.

§. 424 — 425.

Pelvis foet.

§. 426 — 428.

Thorax foet.

§. 429.

Extremitates superiores foet.

§. 430 — 431.

Extremit. inferiores foet.

§. 432.

15.^a Lectio. — *SYNDESMOLOGIA.*

§. 433.

Articulationes ossium.

§. 434 — 439.

Partes ossibus accessoriae.

Periosteum.

§. 440 — 459.

16.^a Lectio. — *Substantia medullaris.*

§. 460 — 465.

Cartilagines.

§. 466 — 476.

(b) Ha errata na numeração dos 3 ultimos §§. no Compendio.

Capsulae synoviales.

§. 477 — 481.

Suppositae glandulae articulares.

§. 482 — 485.

17.^a Lectio. — *Ligamenta.*

§. 486 — 489.

Articulationes privatim.

§. 490 — 496.

Maxillae inferioris motus.

§. 497, 498.

Articulatio occipito-atloidea.

§. 499 — 502.

Art. occipito-axoidea.

§. 503.

Capitis motus super atlantem et axim.

§. 504 — 505.

Trunci articulationes.

Vertebralis columnae art.

§. 506.

Vertebrarum corporum art.

§. 507 — 511.

Articularium apophysium art.

§. 512.

Laminarum art.

§. 513.

Spinosarum apophysium art.

§. 514 — 516.

Atloido-axoidea art.

§. 517 — 520.

Vertebralis columnae motus.

§. 521 — 523.

Thoracis articulationes.

§. 524.

Costo-vertebrales art.

§. 525 — 527.

Costo-transversariae art.

§. 528 — 531.

Costo-sternales art.

§. 532 — 535.

*Abdominalium cartilaginum
art.*

§. 536.

18.^a Lectio. — *Thoracis motus.*

§. 537 — 539.

Pelvis articulationes.

§. 540.

Sacro-coccygea art.

§. 541 — 544.

Sacro-iliacae art.

§. 545 — 550.

Art. pubica.

§. 551 — 555.

Pelvis motus.

§. 556 — 559.

*Extremitatum superiorum ar-
ticationes.*

Clavio-sternalis art.

§. 560 — 566.

Clavio-acromica art.

§. 567 — 571.

*Ligamenta omoplatis peculia-
ria.*

§. 572.

Scapulo-humeralis art.

§. 573 — 576.

Humero-cubitalis art.

§. 577 — 582.

Radio-cubitales art.

§. 583 — 588.

Radio-carpica art.

§. 589 — 591.

Carpí ossium art.

§. 592 — 594.

Carpo-metacarpicae art.

§. 595 — 597.

Metacarpicae art.

§. 598.

Metacarpo-phalangicae art.

§. 599 — 602.

Phalangicae art.

§. 603.

19.° Lectio. — *Extremitatum superiorum motus.*

Scapularum mot.

§. 604 — 606.

Scapulo-humeralis articulationis mot.

§. 607 — 610.

Humero-cubitalis art. mot.

§. 611 — 612.

Radio-cubitalis art. mot.

§. 613 — 614.

Radio-carpicae art. mot.

§. 615 — 616.

Ossium manuum mot. privatim.

§. 617 — 619.

Extremitatum inferiorum art.

Ilio-femoralis art.

§. 620 — 626.

Femoro-tibialis art.

§. 627 — 635.

Peroneo-tibialis art.

§. 636 — 637.

Peroneo-tibialis inferior art.

§. 638 — 639.

Tibio-tarsica art.

§. 640 — 641.

Art. tarsicae.

§. 642 — 646.

20.^a Lectio. — *Secundae seriei tarsi ossium art.*

§. 647.

Tarso-metatarsicae art.

§. 648 — 649.

Metatarsicae art.

§. 650.

Metatarso-phalangicae et phalangicae art.

§. 651.

Ilio-femoralis art. motus.

§. 652 — 653.

Femoro-tibialis art. mot.

§. 654.

Tibio-tarsica art.

§. 655 — 656.

Tarsicarum art. mot.

§. 657.

Metatarsicarum art. mot.

§. 658.

Metatarso-phalangicarum art. mot.

§. 659.

Extremitatum inferiorum mot. generales.

§. 660 — 665.

Nonnulla ligamenta, quae articulationes non connectuntur.

Lig. ossis hyoidei.

§. 666.

*Lig. quae manus musculorum
tendines connectuntur.*

§. 667.

Lig. faciei dorsalis.

§. 668 — 670.

Lig. faciei palmaris.

§. 671 — 673.

*Eadem, quae tendines musculo-
rum pedis.*

§. 674.

21.^a Lectio. — *MYOLOGIA.*

Musculi generatim.

§. 675 — 677.

Divisio et forma musculorum.

§. 678 — 681.

Musc. structura.

§. 682 — 689.

Tendines.

§. 703 — 705.

Aponevroses.

§. 706 — 709.

Synoviales tendinum.

§. 710 — 713.

Musculorum nomenclatura.

§. 714 — 715.

Musc. classificatio.

§. 716 — 717.

22.^a Lectio. — *Omnes capitis musc.*

§. 718 — 763.

23.^a Lectio. — *Musculi trunci.*

§. 764.

*A regione antica superficiali
colli usque ad intercostalem
inclusive.*

§. 765 — 803.

- 24.^a Lectio. — *A reg. diaphragmatica usque ad analem exclusive.*
§. 804 — 835.
- 25.^a Lectio. — *A reg. anali usque ad vertebralem posteriorem incl.*
§. 836 — 877.
- 26.^a Lectio. — *Musculi extremitatum superiorum.*
§. 878.
A reg. scapulari usque ad antibrachialem internam incl.
§. 879 — 918.
- 27.^a Lectio. — *A reg. externa et postica antibrachii usque ad reg. interosseam manus.*
§. 919 — 972.
- 28.^a Lectio. — *A musc. extremitatum inferiorum usque ad reg. femoralem externam.*
§. 973 — 1018.
A reg. tibiali usque ad aponevrosim plantarem.
§. 1019 — 1075.
- 29.^a Lectio. — **INTEGUMENTA COMMUNIA.**
Textus cellularis.
§. 1077 — 1081.
Ejus structura.
§. 1082 — 1084, 1087
Systema dermoideum.
§. 1088 — 1099.
Syst. epidermoideum.

ELENCHUS
LECTIONUM
ANATOMES,
ARTIS OBSTETRICIAE,
OPERATIONUMQUE
CHIRURGICARUM,
TOTO ANNO
DIGESTARUM.



CONIMBRICAE,
EX TYPOGRAPHIA ACADEMICO-REGIA.

A. D. MDCCCXXXI.

Ungues et pili
Folliculi sebacei dermis.
§. 1100 — 1113.
(*Crumenae mucosae subcutaneae.*)

30.^a *Lectio.* — *Oculi et accessoria.*

Supercilia.
Palpebrae.
Cartilagine tarsi.
Cryptae Meibomii.
Palpebrarum structura.
§. 1114 — 1125.
Oculi bulbus.
Cornea.
Sclerotica.
Choroidea.
Circulus ciliaris.
Corpora ciliaria.
Iris.
Retina;
(*Et quaedam membrana ex serosis nuper detecta.*)
Humor aquosus et ejus membrana.
Lens crystallina et capsula.
Humor vitreus et membrana hyalioidea.
§. 1126 — 1177.

31.^a *Lectio.* — *Aures.*

Auricula.
Ejus structura.
Meatus auditorius externus.
M. internus.
Paries interna tympani cavi.

Objecta contenta in tymp. cavo.

§. 1178 — 1217.

32.^a Lectio. — *Auris ossium musculi.*

Labyrinthus.

Cochlea.

Canales semicirculares.

Labyrinthi membrana, et Cuti aqua.

§. 1218 — 1237.

33.^a Lectio. — *Nasus et nasales fossae.*

Nasi structura.

Fossae nasales membranaque pituitaria.

§. 1238 — 1257.

Oris cavum, et objecta contenta.

Labia.

Gingivae.

Regio superior.

Buccae.

§. 1258 — 1269.

34.^a Lectio. — *Postica oris regio.*

Velum palati pendulum.

Musculi veli palatini.

§. 1270 — 1282.

Oris regio inferior.

Lingua.

Ejus structura.

Ejus musculi.

§. 1283 — 1295.

Membrana ipsius mucosa.

§. 1296 — 1301.

FINIS TOM. PRIM.

ANA-

(17)

ANATOMES,

TOM. SECUND.

A N A T O M E S

TOM. SECUND.

1.^a Lectio. — *P*harynx, ejusque musculi.

§. 1 — 14.

Oesophagus.

§. 15 — 18.

Ventriculus.

§. 20 — 30.

Ejus structura.

§. 31 — 37.

2.^a Lectio. — *I*ntestinalis tubus.

§. 40.

Duodenum.

§. 41 — 43.

Ejus struct.

§. 44 — 45.

Jejunum.

Ejus struct.

Ileum.

Ejus struct.

§. 47 — 56.

Caecum.

§. 57 — 62.

Colon.

§. 63 — 65.

Ejus struct.

§. 66 — 67.

Rectum.

§. 68 — 71.

Ejus struct.

§. 72 — 73.

3.^a Lectio. — *Glandulae , seu organa secre-*
toria.

Glandularum structura.

Vasa excretoria.

§. 77 — 89 , 92 — 93.

Glandulae privatim.

Viae lacrymales.

Glandula lacrymalis.

Puncta , et canales lacryma-
les.

Saccus lacrymalis.

Ductus , seu canalis nasalis.

Caruncula lacrymalis.

§. 94 — 103 , 105.

Organa salivae secretoria atque
excretoria.

Parotida.

Maxillares glandulae.

Sublinguales gland.

§. 106 — 117.

4.^a Lectio. — *Pancreas.*

§. 118 — 122.

Hepar.

§. 124 — 132.

Ejus structura.

§. 134 — 144.

Organa bilis excretoria.

Vesicula fellea.

§. 146 — 154.

Splen.

Ejus struct.

§. 156 — 167.

5.^a Lectio. — *Viae urinariae;*
Capsulae suprarenales;
Renes;
Eorum struct.
Vesica urinaria.
Ejus struct.
§. 169 — 174, 176 — 201.

6.^a Lectio. — *Cavum abdominale generatim,*
Peritonaeum et Omenta.
§. 202 — 203.
Peritonaeum.
§. 204 — 215.
Omenta.
§. 216 — 222.

7.^a Lectio. — *Organa respiratoria.*
§. 223.
Larynx;
Cartilago cricoidea;
Cart. thyroidea;
Cart. arytenoideae;
Epiglottis;
Laryngis ligamenta;
Lar. musculi;
Mucosa lar. membrana.
Lar. glandulae;
Larynx generatim.
§. 223 — 254.

8.^a Lectio. — *Pleura, et mediastina.*
§. 258 — 266.
Pulmones et trachea;
Pulm. structura;
Vasa aërea;
Tracheae atque bronchiorum
struct.;

Glandulae bronchicae;
Vasa pulmonaria;
Intima pulmonum struct.

§. 267 — 286 , 290 — 298.

9.^a Lectio. — **CEREBRUM SYSTEMA-
QUE NERVOSUM.**

Cerebrum.

Dura-mater intra cranium.

*D.-mater inter canalem verte-
bralem.*

Membrana arachnoidea.

Arachn. interior.

Pia-mater.

Pia-mat. interior.

Pia-mat. medullae spinalis.

Ligamentum denticulatum.

§. 304 — 316 , 318 — 346.

10.^a Lectio. — *Glandulae Pacchioni.*

Moles encephali generatim.

§. 347 — 350 , 354 — 396.

11.^a Lectio. — *Studium cerebri secundum
Gall, et Spurzheim (sed a
Tiedemann correctum).*

§. 397 — 426.

12.^a Lectio. — *Cerebellum.*

*Ejus structura secundum Gall
et Spurzheim (a Tiedemann
correcta).*

Protuberantia cerebri.

§. 427 — 457.

13.^a Lectio. — *Medulla oblongata.
Spinalis medulla.*

Ejus structura.
Struct. molis encephalicae.

§. 458 — 480.

Nervi generatim.

Nerv. origo :

N. progressus :

N. terminatio.

§. 488 — 503.

14.^a Lectio. — *N. plexus.*

Ganglia.

N. structura.

§. 504 — 529.

15.^a Lectio. — *Nervi privatim.*

N. olfactorii.

N. optici.

N. oculo-motorii.

N. pathetici.

N. trigemini.

N. ophthalmicus Willisii.

Ganglion ophthalmicum, et ciliares nervi.

§. 562 — 605.

16.^a Lectio. — *Nervus maxillaris superior (vide trigeminum).*

N. max. inferior (vide trigeminum.).

§. 606 — 629.

17.^a Lectio. — *N. oculo-motorii externi.*

N. faciales.

N. auditorii.

N. glosso-pharyngei.

§. 630 — 655.

18.^a Lectio. — *N. vagi.*
N. accessorii Willisii (vide va-
gos).
§. 656 — 676.

19.^a Lectio. — *N. hypoglossi.*
N. spinales.
N. cervicales.
Par primum.
P. secundum.
P. tertium.
P. quartum.
Plexus cervicales.
§. 677 — 711.

20.^a Lectio. — *Par quintum.*
P. sextum.
P. septimum.
P. octavum.
Primum dorsale.
N. thoracici.
N. supra-scapulares.
N. sub-scapulares.
N. brachiales.
N. brach. cutanei externi.
N. mediani.
N. cubitales.
N. cutanei interni.
N. axillares.
N. radiales.
N. dorsales.
§. 712 — 748.

21.^a Lectio. — *N. lumbares.*
Par primum.
P. secundum.
P. tertium.

P. quartum.
P. quintum.
N. obturatores.
N. crurales.
N. sacri, et plexus sacer.
N. sciatici.
N. magnus sciaticus.
N. popliteus externus.
N. tibialis, seu popliteus internus.
N. plantaris internus.
N. plantaris externus.
§. 749 — 797.

22.^a Lectio. — *Sympatheticus, seu tri-splanchnicus.*

Symph. in collo.
Ganglion cervicale superius.
G. cervic. medium.
G. cervic. inferius.
§. 798 — 799, 805 — 828.

23.^a Lectio. — *N. cardiaci (sympath.).*
N. cardiacus superior.
N. cardiacus medius.
N. card. inferior.
Ganglion, seu plexus cardiacus magnus, vel inferior.
§. 829 — 839.

N. sympath. in thorace.
N. splanchnici.
Magnus splanchnicus.
Parvus splanchn.
Ganglia semilunaria.
Plexus diaphragmatici.
P. coeliacus.
P. mesentericus.

P. mesent. superior.

P. mesent. inferior.

P. renales.

P. spermatici.

Symph. in abdomine, ac pelvi.

§. 840 — 863.

24.^a Lectio. — **SYSTEMA CIRCULATORIUM.**

Pericardium.

Cor.

Auricula dextra.

Ventriculus dexter.

Auricula sinistra.

Ventriculus sinister.

Cordis structura et usus.

§. 864 — 874, 876 — 907.

25.^a Lectio. — *Arteriae generatim.*

Earum struct.

§. 913 — 927.

Arteriae privatim.

Aorta.

Arteriae cardiaca.

A. exeuntes ab aortae arcu.

A. carotidæ primitivæ.

A. carot. externa.

A. thyroidea superior.

A. lingualis.

§. 942 — 961.

26.^a Lectio. — *A. facialis.*

A. occipitalis.

A. auricularis postica.

A. pharyngea inferior.

A. temporalis.

A. maxillaris interna.

A. menyngea media.

A. dentaria inferior.

Arteriae, quae inter duos pterygoideos oriuntur.

Arteriae, quae in fossa zygomatica a maxillari interna originem ducunt.

Rami maxillaris internae in imo fossae zygomaticae.

§. 962 — 1004.

A. carotida interna.

A. ophthalmica.

Rami carotidae intra cranium.

§. 1005 — 1028.

27.^a Lectio. — *A. subclavia.*

A. subcl. rami superiores.

A. basilaris.

A. thyroidea inferior.

Subcl. rami inferiores.

A. mammaria interna.

A. intercostalis superior.

Subcl. rami externi.

A. cervicalis transversalis.

A. scapularis superior.

A. cervicalis profunda.

§. 1029 — 1052.

A. axillaris.

Ejus rami thoracici.

Rami ejusdem in cavo axillari, et in superiori brachii parte.

A. humeralis.

A. radialis.

A. rad. in antibrachio.

A. rad. in carpo.

A. rad. in vola manus.

A. cubitalis.

A. cub. palmaris.
§. 1053 — 1096.

28.^a Lectio. — *Aorta descendens in cavo thoracis.*

Arteriae bronchicae.

A. oesophagiana.

A. mediastinae posteriores.

A. intercostales inferiores.

Aorta descendens in cavo abdominis.

Arteriae diaphragmaticae inferiores.

A. coeliaca.

A. coronaria stomachica.

A. hepatica.

A. splenica.

A. mesenterica superior.

A. mesent. inferior.

A. capsulares mediae.

A. renales.

A. spermaticae.

A. lumbares.

A. sacrae mediae.

§. 1097 — 1144.

29.^a Lectio. — *A. iliaca.*

A. hypogastrica.

Arteriae, quae ab hypogastrica oriuntur.

A. ilio-lumbaris.

A. sacra lateralis.

A. iliaca posterior.

A. umbilicalis (in foetu).

A. vesicalis.

A. obturatoria.

A. haemorrhoidalis media.

A. uterina.
A. vaginalis.
A. ischiatica.
A. pudenda interna.
A. iliaca externa.
A. epigastrica.
A. circumflexa iliaca.
A. femoralis.
A. femor. rami interni.
A. fem. ram. ext.
A. fem. ram. anter.
A. fem. ram. poster.
§. 1145 — 1181.

30.^a Lectio. — *A. poplitea.*
Ejus rami superiores.
A. tibialis.
A. pedialis.
A. peronea.
A. tibialis posterior.
A. plantaris interna.
A. plantaris extern.
§. 1182 — 1211.
Venae generatim.
Earum structura.
§. 1212 — 1223.

31.^a Lectio. — *Venae privatim.*
V. coronaria.
V. cava superior.
V. azygos.
V. subclaviae.
V. mammae internae.
V. thyroideae inferiores.
V. intercostales superiores.
V. vertebrales.
V. jugulares externae.

V. maxillares internae.
V. temporales.
V. jugulares internae.
V. thyroidea superior.
V. facialis.
V. lingualis.
V. pharyngea.
V. occipitalis.
V. molis encephalicae.
V. axillaris.
V. cephalica.
V. basilica.
V. brachialis.

§. 1228 — 1277.

32.^a Lectio. — *V. cava inferior.*
V. diaphragmaticae.
V. hepaticae.
V. capsulares.
V. renales.
V. spermaticae.
V. lumbares.
V. sacrae mediae.
V. iliaca.
V. hypogastricae.
V. sacrae laterales.
V. vesicales.
V. iliaca externa.
V. femoralis.
V. poplitea.
Portarum vena.
V. mesenterica superior.
V. splenica.

§. 1278 — 1309.

33.^a Lectio. — **SYSTEMA ABSORBENS.**
Origo absorbentium.

Eorum progressus.

Eorum terminatio.

Glandulae lymphaticae.

Absorbentium structura.

§. 1310—1311, 1317—1329.

34.^a Lectio. — *Glandulae lymphaticae privatim.*

Glandulae extremitatum inferiorum.

Gland. abdominales.

G. thoracicae.

G. extremitatum superiorum.

G. lymphaticae capitis et cervicis.

Absorbentia privatim.

Abs. extremitatum inferiorum.

Abs. superficialia clunium, lumborum, et caet.

Abs. parietum pelvis, et abdominis.

Abs. profunda genitalium.

Abs. urinaria.

Plexus inguinalis, iliacus externus, atque lumbaris.

Abs. intestinorum, ac ventriculi.

Abs. splenis, pancreatis, et hepatis.

§. 1339 — 1366.

35.^a Lectio. — *Ductus thoracicus.*

§. 1367 — 1386.

Genitalia virilia.

Testium involucra.

Testes.

Epididymes.

*Funiculi spermatici, ductus-
que deferentes.*

Testium situs in foetu.

Vesiculae seminales.

§. 1387—1416, 1422—1427.

36.^a Lectio. — *Prostata.*

Penis.

Ejus structura.

Urethra.

Glans.

Musculi genitalium virilium:

M. ischio-cavernosus.

M. bulbo-cavernosus.

M. transversus perinaei.

Genitalia foeminae.

Hujus genitalium musculi.

M. ischio-cavernosus.

M. vaginae constrictor.

M. transversus.

§. 1428 — 1474.

37.^a Lectio. — *Genitalia interna foeminae.*

Vagina.

Uterus.

Ejus structura.

Lata et rotunda ligamenta.

Fallopianae tubae.

Ovaria.

Mammae.

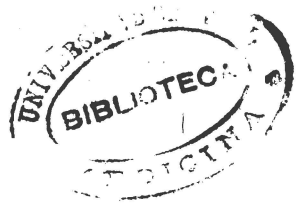
§. 1475 — 1501, 1503 —

1510, 1512 — 1514.

FINIS ANATOMES.

PLENCK

PLENCK
ARS OBSTETRICIA.



P L E N C K

A R S O B S T E T R I C I A .

i.^a Lectio. — *A R S O B S T E T R I C I A G E -*
N E R A T I M .

[*Uterus gravidus;*
Ovarii mutationes;
Uteri mutat.;
Appendicium uterinarum mu-
tat.;

Contenta in utero gravido;
Ovum membranaceum;
Liquor amnii;
Vesicula umbilicalis;
Foetus;
Funiculus umbilicalis.

Elem. Anat. vol. II. §. 1515

— 1553.

Placenta;
Ejus structura;
Peculiarior foetui;
Circulationis post partum mu-
tationes;

In quibus ab adulto foetus dis-
crepat;

Ibid. §. 1554 — 1584.]

..

- 2.^a Lectio. — *Mechanismus partus.*
Doctrina practica de partu naturali.
Exploratio obstetricia.
Signa conceptionis.
Signa graviditatis.
Aestimatio temporis in graviditate.
Regimen graviditatis.
- 3.^a Lectio. — *Signa partus.*
Praeparatio parturientis ad partum.
Suppellex obstetricia.
Aestimatio dolorum ad partum.
Aestimatio aquae praeviae.
Situs ad partum.
Juvamen in partu.
- 4.^a Lectio. — *Extractio placentae.*
Remansio placentae post partum.
Regimen puérperii.
Regimen infantis neonati.
Regimen lactationis.
Electio nutricis.
- 5.^a Lectio. — *Nutritio infantis cum lacte animali.*
Partus praematurus.
Abortus.
Partus serotinus. (Vid. FODERÉ Med. Leg.)
Partus foetus mortui.
P. gemellorum.

P. superfoetatus.
P. molae.

6.^a Lectio. — *DE PARTU DIFFICILI
GENERATIM.*

P. DIFFICILIS A VITIO MATRIS.

Vitia pelvis.

*Pelvis angustia nimia in
introitu.*

Pelv. ang. nimia in exitu.

Pelv. deformitas.

*Immobilitas ossis coccy-
gis.*

*Durities synchondrosium
pelvis.*

Pelv. amplitudo nimia.

*Os sacrum nimis parum
curvatum.*

*Ossis coccygis nimia mo-
bilitas.*

Vitia labiorum.

Oedema lab.

Ecchymosis lab.

Inflammatio lab.

Rigiditas genitalium.

7.^a Lectio. — Vitia vaginae.

Angustia nativa vag.

Concretio vag.

Hymenis praesentia.

Sarcoma vaginae.

Prolapsus vag.

Hernia vag.

Inflammatio vag.

Ulcera vag.

Siccitas vag.

Contractio spasmodica orificii vag.

Vagina in anum aperta.

Vag. sub umbilico hians.

Vitia orificii uterini.

Concretio orif. uter.

Induratio orif. uter.

Sarcoma in orif. uter.

Inflammatio orif. uter.

Prolapsus orif. uter.

Contractio spasmodica orif. uteri.

8.^a Lectio. — Vitia uteri.

Hysteroloxia, seu obliquitas uteri.

Hysterocele.

Inflammatio uteri.

Gangraena uter.

Atonia uter.

Ruptura uter.

Uteri segmentum inferius a vagina avulsum.

9.^a Lectio. — *Menorrhagia.*

Vitia dolorum.

Defectus dolor. verorum.

Praesentia dolor. spuriorum.

10.^a Lectio. — Vitia virium.

Defectus vir. ad elaborationem dolorum.

Inepta elaboratio dolorum.

Intempestiva dolor. elab.

Vitia partium utero adjacentium.

Retentio urinae.

Ret. faecum intestinalium.

Intumescencia haemorrhoidum.

Intumesc. ovarii.

Vitia partium remotarum.

Primipara nimis juvenis.

Prim. nimis annosa.

Parturiens nimis obesa.

Part. ascitica.

Part. plethorica.

Part. convulsa.

Part. claudicans.

Part. gibbosa.

Part. nimis pusilla.

Part. morbo correpta.

Part. mortua.

11.^a Lectio. — *PARTUS DIFFICILIS A VITIO FOETUS.*

Vitia capitis.

Caput nimis magnum.

Caput monstrosum.

C. hydro-cephalicum.

C. bicephalum.

C. in suturis ossificatum.

Vitia trunci.

Humeri nimis lati.

Monstruosa magnitudo

trunci.

Gemelli concreti.

Ascites foetus.

- Vitia funiculi umbilicalis.**
Brevitas nimia fun. umbil.
Funicul. umb. circumvolutio circa collum foetus.
Prolapsus fun. umbil.
- Vitia placentae.**
Placenta praevia.
Plac. adhaesio extra uterum fundum.
Remansio placentae post partum.
- Vitia membranarum ovi.**
Tenacitas nimia ovi membranacei.
Tenuitas nimia ovi membran.
- Vitia liquoris amnii.**
Copia liquor. amn. nimis magna.
Copia liquor. amn. nimis exigua.

12.^a Lectio. — **Vitia in situ foetus.**

De situ foetus generatim.
(Vid. *M.^{ms} Lachapelle.*)

De versione artificiali foetus generatim.

Extrictio capitis sua basi praevii.

Vertex praev.

V. ad pelvim oblique praevius.

V. cum aliqua parte praevius.

Facies prae.
Occiput prae.
Auris prae.
Cuput cum foetu condu-
plicato prae.
Collum prae.

13.^a Lectio. —

Summitas humeri prae.
Cubitus prae.
Manus prae.
Brachium prae.
Thorax prae.
Abdomen prae.
Ilium prae,
Dorsum prae.
Nates prae.
Genu prae.
Pedes prae.
Graviditas extra-uterina.
Partus per anum.

14.^a Lectio. — *De operationibus obstetriciis*
generatim.

Applicatio vectis Roonhuysiani.
 Applic. forcipis.
 Cephalotomia , seu excerebratio
 capitis.
 Embryotomia , seu exvisceratio
 foetus.
 Extractio capitis avulsi.
 Extract. trunci avulsi.

FINIS ARTIS OBSTETRICIAE.

(43)

MEDICINA
OPERATORIA.



MEDICINA OPERATORIA.

SABATIER.

- 1.^a Lectio. — *P*raecepta, quoad operatorem:
————— quoad aegrotum:
————— quoad operationem:
————— quoad loci electionem:
————— quoad morbos regnantes:
————— quoad anni tempus et caelum.
- 2.^a Lectio. — *I*nstrumentorum notio.
*S*uppelles operatoria; scilicet,
*L*inamenta carpta;
*P*lumaceoli;
*T*urunda;
*P*ulvilli;
*S*plenia;
*F*asciae;
*S*pongia praeparata.
- 3.^a Lectio. — *D*ilatatio.
*C*ompressio.
*L*aqueatio.
*P*unctio.
*V*accinatio.
*I*ncisio.
*E*xcisio.

Suturæ , et gastroraphia.
Phlebotomia.
Arteriotomia.
Scarificatio.
Cucurbitulæ.
Cauteria.
Moxa.
Fonticuli.

- 4.^a Lectio. — *Reductio in genere , et speciatim in fracturis , et caet.*
- 5.^a Lectio. — *Applicatio trepani.*
- 6.^a Lectio. — *Operatio fistulæ lacrymalis , et salivalis.*
- 7.^a Lectio. — *Oper. empyematis.*
 Laqueatio arteriæ intercostalis.
- 8.^a Lectio. — *Oper. fistulæ ani.*
- 9.^a Lectio. — *Catheterismus.*
 Punctio vesicæ.
 Paracentesis.
 Oper. hydrocèles.
- 10.^a Lectio. — *Op. aneurysmatis.*
- 11.^a Lectio. — *Op. polyporum.*
- 12.^a Lectio. — *Op. canceris mammarum.*
 Castratio.
 Phymosis.
 Paraphymosis.
 Amputatio penis.

13.^a Lectio. — *Taxis, et caet.*

14.^a Lectio. — *T. uteri.*
T. vaginae.
T. ani.

15.^a Lectio. — *Bronchotomia.*
Cataracta.

16.^a Lectio. — *Lithotomia :*
Celsiana methodo;
Mariana meth., seu sectione
Mariana;
Franconiana meth.;
Sectione laterali vesicae colli
(appareil latéralisé);
Foubertiana meth.;
Recto-vesicali meth.
Terebratio calculorum (Litho-
tritie).

17.^a Lectio. — *Gastrotomia.*
Hysterotomia.
Synchondrotomia.

18.^a Lectio. — *Oper. labii leporini.*
Incisio fraeni linguae.
Op. imperforati iridis.
— — — — — *ani.*
— — — — — *urethrae.*
— — — — — *vaginae.*

19.^a Lectio. — *Amputatio extremitatum.*

FINIS.



