

ANTROPOLOGIA  
PORTUGUESA



VOLUME 35 • 2018

CENTRO DE  
INVESTIGAÇÃO  
EM ANTROPOLOGIA  
E SAÚDE  
UNIVERSIDADE  
DE COIMBRA

# Um possível caso de sífilis adquirida num esqueleto oriundo da Ermida do Espírito Santo (séculos XV–XIX, Almada, Portugal)

A possible case of acquired syphilis on a skeleton from the Ermida do Espírito Santo (15<sup>th</sup>–19<sup>th</sup> centuries, Almada, Portugal)



**Sérgio Rosa<sup>1</sup>, Fernando Robles Henriques<sup>1</sup>, Telmo António<sup>1</sup>, Francisco Curate<sup>2,3,4a\*</sup>**

**Resumo** A Ermida do Espírito Santo, em Almada, foi provavelmente fundada durante os séculos XIV ou XV mas, após o Terramoto de 1755 — e até finais do século XVIII — serviu como sede da freguesia de Santa Maria do Castelo, período durante o qual foi amplamente utilizada como espaço sepulcral. No decurso da escavação arqueológica prévia ao início das obras de requalificação da Ermida foram recuperados os restos esqueléticos de 88 indivíduos. Neste trabalho apresentam-se as lesões ósseas num indivíduo adulto do sexo feminino que configuram, de forma mais provável, um diagnóstico de sífilis venérea. Desse modo, releva-se a presença de um pequeno foco de *caries sicca* na região direita do frontal — este tipo de lesão gomataosa é considerado patog-

**Abstract** The Ermida do Espírito Santo, in the city of Almada, was probably founded during the 14<sup>th</sup> or 15<sup>th</sup> centuries but after the Great Lisbon Earthquake of 1755 — and until the end of the 18<sup>th</sup> century — was the head of the parish of Santa Maria do Castelo, a period during which it was used as a funerary space. During an archaeological excavation previous to the requalification of the Ermida, the skeletal remains of 88 individuals were recovered. In this paper, we present skeletal lesions probably related with a case of venereal syphilis in an adult female. As such, a small focus of *caries sicca* was observed in the right frontal region — a pathognomonic lesion in paleopathology. The frontal (near the right orbital bone) and both

<sup>1</sup> Câmara Municipal de Almada, Almada, Portugal.

<sup>2</sup> CIAS — Centro de Investigação em Antropologia e Saúde, Universidade de Coimbra, Portugal.

<sup>3</sup> ICAREHB — Centro Interdisciplinar de Arqueologia e Evolução do Comportamento Humano, Universidade do Algarve, Portugal.

<sup>4</sup> Laboratório de Antropologia Forense, Universidade de Coimbra, Portugal.

<sup>a</sup> [orcid.org/0000-0002-0480-209X](https://orcid.org/0000-0002-0480-209X)

\* Autor correspondente/Corresponding author: [fcurate@uc.pt](mailto:fcurate@uc.pt)

nomónico em paleopatologia. O frontal (junto à órbita direita) e os zigomáticos apresentam microporosidade e neoformação óssea. O úmero e o fémur direitos, bem como a tibia e a clavícula esquerdas, exibem periostites e osteites, com espessamento diafisário extenso. As lesões observadas não são bilaterais, exceto no caso dos malares. Para além da sífilis adquirida, outras opções diagnósticas são consideradas, designadamente outras treponematoses, no contexto histórico da Ermida do Espírito Santo.

**Palavras-Chave:** Doenças infecciosas; treponematoses; diagnóstico diferencial; paleopatologia.

## Introdução

A história das treponematoses — e, de forma particular, a que se debruça sobre a variante sexualmente transmitida da sífilis — continua a ser um dos grandes focos de debate e controvérsia em paleopatologia (Ortner, 2003; Powell e Cook, 2005; Lopes, 2014). O panorama científico ortodoxo acomoda duas hipóteses para a origem e desenvolvimento da sífilis: a «hipótese colombiana», que defende a endemicidade da doença na América, com ulterior introdução no Velho Mundo após as viagens de Cristóvão Colombo; e a «hipótese pré-colombiana», que sugere que as treponematoses, incluindo a sífilis venérea, existiam em todo o Velho Mundo antes de 1492, mas cujo

zygomatic bones exhibited microporosity and new bone formation. The right humerus and femur, as well as the left tibia and clavicle, show periostitis and osteitis, with an extensive enlargement of the diaphysis. The observed lesions are not bilateral, except in the zygomatics. Other diagnostic options — namely other treponematoses — are considered in the historical context of the Ermida.

**Keywords:** Infectious diseases; treponematoses; differential diagnosis; paleopathology.

diagnóstico era confundido com outras doenças (Hackett, 1976; Baker e Armelagos 1988; Singh e Romanowski, 1999).

As infeções treponemais ocorrem em todo o mundo, manifestando-se em quatro doenças distintas — sífilis venérea e congénita, sífilis endémica (ou bejel), boubá (ou framboésia), e pinta — causadas por diferentes subespécies da bactéria *Treponema pallidum* (Hackett, 1976; Centurion-Lara et al., 1998; Ortner, 2003; Kent e Romanelli, 2008). A sífilis é uma patologia infecciosa crónica, causada pelo agente *Treponema pallidum pallidum*, adquirida por transmissão horizontal, normalmente por contacto com um parceiro infetado; ou vertical ou congénita, quando transmitida pela mãe ao filho durante o desenvolvimento fetal ou durante o parto (Radolf

et al., 1999; Woods, 2005; Lopes, 2014). Caracteriza-se por uma evolução em estádios, que são, muitas vezes, comuns a outras doenças — daí ser conhecida como a «grande imitadora» (Tramont, 1990). Na clínica, a localização mais comum das lesões terciárias da sífilis é no crânio, nas áreas nasal e perinasal, e na abóbada craniana (Ortner, 2003). A *caries sicca* é uma lesão gomatoza, com vários graus de desenvolvimento, característica das treponematoses (Hackett, 1976). Nos ossos longos, as lesões podem ser gomatosas ou não gomatosas, estas últimas incluem osteítes, periostites e osteoperiostites (Ortner, 2003).

A paleopatologia resgata a história das doenças, estabelecendo o seu impacto dinâmico nos grupos humanos através de evidências recolhidas num conjunto amplo de mediadores, desde os restos esqueléticos humanos até aos registos paroquiais, passando pela literatura ou a pintura (Curate, 2011). A paisagem historiográfica portuguesa, sobretudo a partir do séc. XVIII, é rica em evidências de sífilis, inventariada como um flagelo social, cujas ligações rizomáticas congregam múltiplas províncias de sentido: a medicina, a religião, a saúde pública, a expansão imperial e o colonialismo, os movimentos migratórios, a prostituição ou a arquitetura hospitalar (Sousa, 1996; Lopes, 2014). Nada obstante, o registo da doença em contexto arqueológico é ainda parco, apesar de um aumento do número de casos descritos nos últimos anos (ver, por exemplo, Lopes, 2014; Assis et al., 2015).

Nesse sentido, este trabalho pretende apresentar e discutir as lesões ósseas num indivíduo adulto do sexo feminino, cujos restos esqueléticos foram recuperados na Ermida do Espírito Santo (Almada, Portugal) e que configuram, provavelmente, um diagnóstico de sífilis venérea.

## Material e Métodos

### Contextualização Histórica

A Ermida do Espírito Santo, em Almada, foi provavelmente fundada durante os séculos XIV ou XV (António e Robles Henriques, 2012). Antunes (2000), por exemplo, recua a sua edificação a meados do séc. XIV, hipótese que faz sentido se atendermos ao facto de o culto ao Espírito Santo ter sido fortemente impulsionado no decurso do reinado de D. Dinis, que se prolongou até 1325. Sabendo-se que, em 1297, Almada, até então sob domínio da Ordem de Santiago, foi incorporada nos bens da coroa por iniciativa daquele monarca, é lícito supor-se que a edificação da ermida tivesse sido promovida em inícios do séc. XIV (Robles Henriques et al., 2016).

Após o Terramoto de 1755 — e até finais do século XVIII — serviu como sede da paróquia de Santa Maria do Castelo, período durante o qual foi amplamente utilizada como espaço sepulcral. A última inumação terá ocorrido em 1845, quando já era apenas uma filial da sede de paróquia. Nessa altura, os sepultamentos no seu interior eram raros e necessitavam

de consentimento expresso por parte do pároco (António e Robles Henriques, 2012; Curate et al., 2015) ou de anuência especial por parte do monarca vigente. Em documento escrito a 14 de agosto de 1845 refere-se que Domingos Afonso, da Arialva, sobrinho e genro do falecido João Luís Lourenço, solicitou autorização a Sua Majestade para que o sogro fosse sepultado na Ermida (Livro de Eleições, Autos de Posse e Acórdãos da Irmandade do Senhor Jesus da Via Sacra e Nossa Senhora da Graça, 1772–1862).

A prerrogativa cultural deste edifício perseverou de forma intermitente ao longo do séc. XIX, período em que ocorreu uma degradação estrutural que acompanhou a inelutável perda de identidade religiosa. A queda do regime monárquico e a implantação da República Portuguesa, a 5 de outubro de 1910, marcou o termo da sua função sacra, à época já residual (António e Robles Henriques, 2012). Atualmente, o espaço funciona como Centro de Interpretação de Almada Velha. A instalação museográfica e multimédia inclui informação sobre a História e memórias do Núcleo Histórico da cidade.

## O Indivíduo estudado

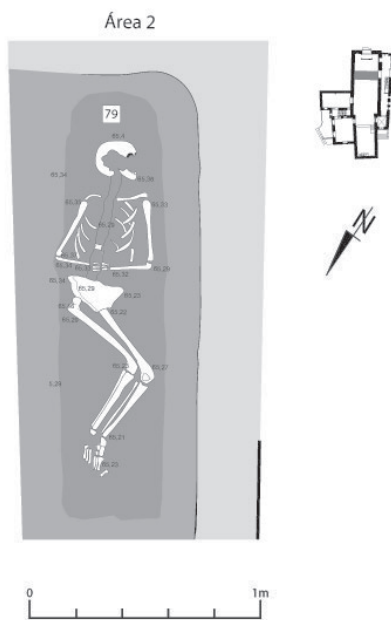
Durante os trabalhos arqueológicos que antecederam as obras de requalificação da Ermida do Espírito Santo — promovidas pela Câmara Municipal de Almada — foram exumados os restos esqueléticos de 88 indivíduos (Curate et al., 2015).

Alguns trabalhos anteriores realizados nesta população esquelética descrevem casos de politraumatismo, mortalidade materna e neonatal, práticas funerárias e uso medicinal de mercúrio (Curate et al., 2013; Curate et al., 2015; Guimarães et al., 2016; Pessanha et al., 2016).

Este trabalho foca-se no indivíduo #79, adulto (30–49 anos) do sexo feminino. A idade à morte foi estimada através das alterações da sínfise púbica (Brooks e Suchey, 1990) e o sexo foi determinado através da mensuração osteométrica de ossos pós-cranianos (Buikstra e Ubelaker, 1994; Spradley e Jantz, 2011; Curate et al., 2016). Este indivíduo encontrava-se sepultado em fossa simples (Figura 1), em decúbito dorsal, orientado no sentido SSO–NNE.

A face inclinava-se para o lado esquerdo e as mãos, em posição de oração, depositadas sob a zona abdominal, seguravam um crucifixo (Figura 2). As pernas encontravam-se fletidas lateralmente, com os joelhos pendidos para o lado esquerdo, distinguindo-se neste aspeto do padrão convencional de inumação exibido pelos restantes indivíduos sepultados na Ermida. O esqueleto estava razoavelmente completo e medianamente conservado (Figura 1), com diversos ossos fragmentados — evidenciando sinais de escurecimento, corrosão e destruição post mortem provocados pelo uso de cal viva (óxido de cálcio) durante o sepultamento.

O indivíduo foi observado macroscopicamente — com o auxílio de uma



**Figura 1.** Desenho do indivíduo #79 (Ermida do Espírito Santo, Almada).

lupa de magnificação — tendo sido ainda realizada uma análise ao conteúdo de mercúrio no crânio através de espectrometria de fluorescência de raios-X (Guimarães et al., 2016). A sua estatura foi estimada em 158,2 cm (comprimento máximo do fémur:  $\pm 5,96$  cm [Mendonça, 2000]). Nos corpos das vértebras lombares, registou-se artrose (Jurmain e Kilgore, 1995) de grau mínimo; observou-se ainda a perda ante morte de todos os molares mandibulares, bem como tártaro (Buikstra e Ubelaker, 1994) de grau 2 nos incisivos mandibulares.

## Descrição das lesões

### Crânio

Releva-se a presença de um pequeno foco de *caries sicca*, quase impercetível, na região direita do frontal. A lesão, com cicatrização extensa, é acompanhada em outras zonas do frontal por possíveis lesões gomatosas no estágio inicial, cuja forma recorda um enxame de orifícios (Figura 3). O frontal (junto à órbita direita) e os zigomáticos apresentam microporosidade e neoformação óssea. No palato, obser-



**Figura 2.** Crucifixo em madeira depositado nas mãos do indivíduo #79 (Ermita do Espírito Santo, Almada).

vou-se porosidade e remodelação óssea. Registou-se ainda cribra orbitalia não ativa em ambas as órbitas. Infelizmente, a região nasal e a do maxilar superior não se preservaram. A análise espectrométrica a um fragmento craniano não revelou concentrações anormais de mercúrio.

### Clavícula

A clavícula esquerda exhibe um espessamento diafisário extenso (Figura 4), observando-se ainda pequenos focos osteolíticos (consubstanciados em micro e macroporosidade). A clavícula direita não se encontra afetada por qualquer tipo de lesão.

### Coluna vertebral


Observou-se microporosidade e remodelação óssea na porção anterior do corpo das vértebras lombares (L1 a L3).

### Úmero

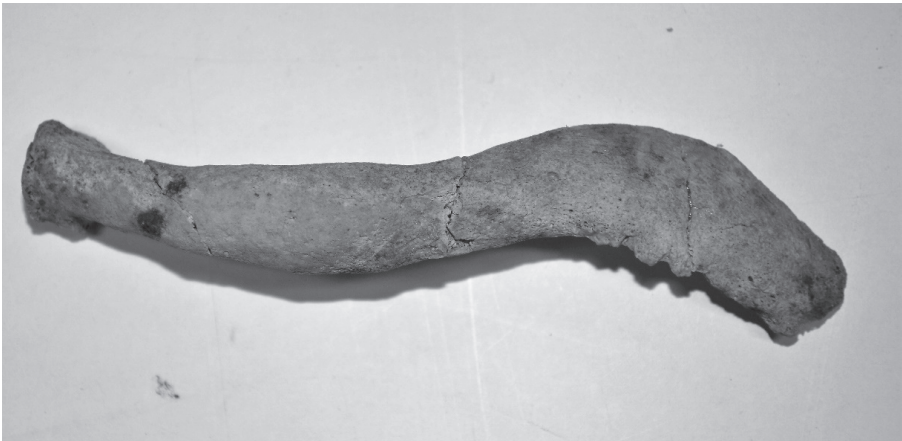No úmero direito observa-se um espessamento substancial da diáfise, com osteíte e formação de exostoses — estas notam-se sobretudo na região do epicôndilo lateral (Figura 5). No úmero esquerdo não se detetaram lesões.

### Tíbia

Para além de um espessamento significativo da diáfise, a tíbia esquerda



**Figura 3.** Lesões no osso frontal do indivíduo #79 (Ermida do Espírito Santo, Almada).



**Figura 4.** Espessamento na diáfise da clavícula do indivíduo #79 (Ermida do Espírito Santo, Almada).



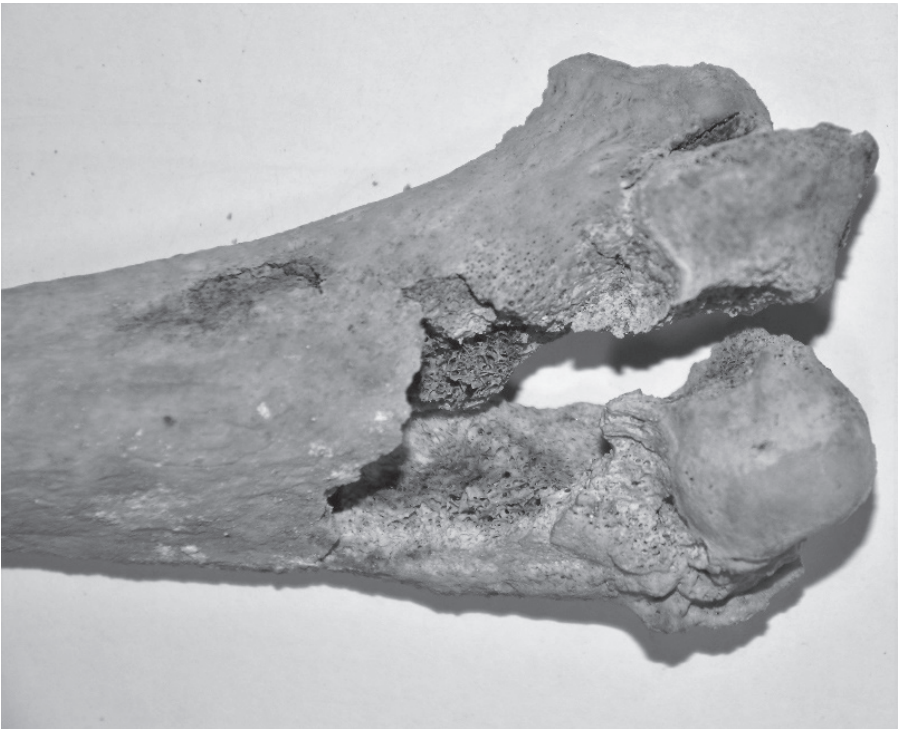
exibe periostite, cavitações superficiais e pontes ósseas (Figura 6). Não se registaram lesões na tíbia direita.

### Fémur


O fémur direito apresenta também um espessamento diafisário relevante que toma, na sua metade distal, uma morfologia fusiforme (Figura 7). Apresenta ainda periostite e remodelação óssea. No fémur esquerdo não se observou qualquer tipo de lesão.

### Diagnóstico diferencial e Discussão

As diferentes treponematoses (sífilis venérea e congénita, sífilis endémica e boubá) são muitas vezes indistinguíveis nas manifestações no esqueleto (Hackett, 1976; Waldron, 2008). A pinta não provoca lesões ósseas (Ortner, 2003), pelo que é excluída de forma automática deste exercício de diagnóstico diferencial. A sífilis endémica ocorre em países do Médio Oriente e da África Ocidental, e a boubá em latitudes tropicais (Waldron, 2008);



**Figura 5.** Exostoses na região do epicôndilo lateral do úmero direito (indivíduo #79, Ermida do Espírito Santo, Almada).



**Figura 6.** Cavitação e ponte óssea na tíbia esquerda (indivíduo #79, Ermida do Espírito Santo, Almada).



**Figura 7.** Morfologia fusiforme do fémur direito (indivíduo #79, Ermida do Espírito Santo, Almada).

não são, pois, endémicas em Portugal (Lopes, 2014). Desse modo, não são consideradas como diagnósticos prováveis.

A *caries sicca*, observada no osso frontal, é uma lesão gomataosa típica da fase terciária da doença, sendo considerada patognomónica das treponematoses

(Hackett, 1976; Harper et al, 2011; Lopes, 2014). Waldron (2008) alvitra que apenas a combinação no crânio de lesões líticas ativas, em fase de remodelação e cicatrizadas é que pode ser tomada como um signo característico de uma infeção treponemal. A lesão observada encontra-

-se amplamente cicatrizada, mas outras lesões no osso frontal — orifícios agrupados e confluentes — são conformes com o estágio inicial da sequência do desenvolvimento *caries sicca* (Hackett, 1976; Lopes et al., 2010). A presença em simultâneo de fenómenos osteolíticos (porosidade) e osteogénicos (formação de osso novo junto à órbita direita) é também característica dos processos de formação das gomas (Campillo, 2001). As lesões gomatosas cranianas serviram para fortalecer o diagnóstico de treponemose/sífilis em casos observados no registo arqueológico português (Codinha, 2002; Ferro e Fernandes, 2011; Assis et al., 2015) bem como em coleções osteológicas de referência (Lopes et al., 2010; Lopes, 2014).

O úmero e fémur direitos, tal como a tibia e a clavícula esquerdas, apresentavam lesões não gomatosas, que se caracterizam por um espessamento periosteal e cortical, compatíveis também com o diagnóstico de sífilis (Hackett, 1976; Ortner, 2003). A presença de pontes ósseas e cavitações na tibia, e a configuração fusiforme do fémur são também indicadores de doença treponemal/sífilis (Ortner, 2003). O envolvimento unilateral da clavícula, com aumento de volume da extremidade esternal (sinal de Higoumenakis), é sugestivo de sífilis congénita tardia (Frangos et al., 2011) mas, neste caso, o espessamento acontece na diáfise. Um caso provável de sífilis do Vale da Gafaria (Ferreira et al., 2013) também apresenta modificações claviculares, sobretudo de natureza osteolítica. O envolvimen-

to clavicular é raro em outras doenças infecciosas sistémicas, como a lepra e a tuberculose. Releva-se, por outro lado, a inexistência de simetria nas lesões pós-cranianas, tíbias em forma de sabre ou marcadores dentários de sífilis congénita — como os incisivos de Hutchinson (Ortner, 2003; Harper et al., 2011). A mortalidade precoce associada à sífilis congénita era muito elevada e grande parte das crianças infetadas morria antes dos dois anos de idade (de Souza et al., 2006). As probabilidades do indivíduo #79, um adulto, sofrer de sífilis congénita eram, portanto, pequenas mas não nulas.

Tomadas em conjunto, as lesões observadas formam uma constelação que radica de uma reação óssea típica das treponematoses e sustentam um diagnóstico plausível de sífilis adquirida por transmissão horizontal, provavelmente através de contacto sexual. O contexto demográfico e temporal é também sugestivo de sífilis venérea. Por um lado, o perfil etário do indivíduo estudado não é congruente com um caso de sífilis congénita — embora não afaste em absoluto essa hipótese diagnóstica. Finalmente, a cronologia deste caso, provavelmente pós-terramoto, orienta as hipóteses diagnósticas para a sífilis adquirida por via sexual (Sousa, 1996; Waldron, 2008; Assis et al., 2015).

O mercúrio foi usado desde cedo, logo a partir do século XV, como tratamento da sífilis, muitas vezes na forma de cloreto de mercúrio, administrado por via oral, por via tópica (unguento) ou inalado por fumigação (de Souza et

al., 2006; Waldron, 2008; Lopes, 2014). Em Portugal, a medicação da sífilis com mercúrio é conhecida pelo menos desde o início do séc. XVIII (de Souza et al., 2006). A sua eficácia terapêutica é, no mínimo, contestável — porém, os seus efeitos secundários são inegáveis, incluindo náuseas, dores, desordens renais e dermatológicas, envenenamento sistémico, distúrbios mentais, e morte (Lopes, 2014). A epígrafe jocosa citada por Waldron (2008: 102) é reveladora da associação popular da sífilis venérea ao mercúrio: «Uma noite com Vénus e uma vida inteira com Mercúrio». A elevada concentração de mercúrio no cabelo de uma mulher adulta com graves lesões dos membros inferiores (Curate et al., 2013), mas sem qualquer tipo de lesão relacionada com treponematoses, também sepultada na Ermida do Espírito Santo, foi atribuída à aplicação médica de um composto de mercúrio, provavelmente para tratar uma infestação de piolhos (Guimarães et al., 2016). O mercúrio era também utilizado na Idade Média para desinfetar feridas (Maillard et al., 2007), uso consistente com as graves lesões observadas em ambas as pernas deste indivíduo. Desse modo, o registo prévio de mercúrio num indivíduo da mesma população e possivelmente também numa múmia oitocentista de Lisboa (de Souza et al., 2006), instigou a análise da concentração de mercúrio no crânio do indivíduo #79 mas os valores encontrados são ínfimos e absolutamente normais.

A sífilis possui uma história venerável e interessante — a sua origem, que é interpelada neste artigo apenas de forma breve, excita ainda discussões teóricas e empíricas aparentemente irresolúveis — vinculada desde sempre à decadência, à marginalidade, ao desregramento sexual, ou ao alcoolismo (Ortner, 2003; Lopes et al., 2010; Lopes, 2014). Como é lógico supor, a doença era, muitas vezes, motivo de censura religiosa e médica, resultando em penalização e segregação social dos doentes (Sousa, 1996; de Souza et al., 2006; Lopes, 2014). Nesse sentido, o ritual funerário associado a este indivíduo feminino revela, mas também ludibria: a não exclusão da morta de terreno consagrado, em associação com gestos/objetos (a orientação canónica, o crucifixo) que denunciam a sua filiação ao catolicismo, sugere um módico de tolerância societária ou um caso de desconhecimento coletivo relativo à sífilis e às suas manifestações. Infelizmente, os dados não nos permitem ultrapassar o rubicão das conjeturas.

### Considerações finais

Descontando a latitude da imprecisão diagnóstica, a sífilis venérea afigura-se como a doença que, de forma mais provável, originou as lesões aqui descritas. O caso é claramente de cronologia pós-Colombo e representa um acréscimo à ainda reduzida casuística de treponematoses em contexto arqueológico no território Português.

## Agradecimentos

Fundação para a Ciência e Tecnologia (bolsa #SFRH/BPD/74015/2010); Câmara Municipal de Almada; Departamento de Física/Centro de Física Atómica — Faculdade de Ciências e Tecnologia, Universidade Nova de Lisboa; Comissão Organizadora das V Jornadas Portuguesas de Paleopatologia, Célia Lopes e revisores anónimos.

Este trabalho foi apresentado nas V *Jornadas Portuguesas de Paleopatologia*.

## Referências bibliográficas

- António, T.; Robles Henriques, F. 2012. A Ermida do Espírito Santo de Almada — Notícia Preliminar Sobre os Testemunhos Documentais. *Al-Madan On-Line*, II Série, 17: 150–154.
- Antunes, L. P. 2000. *Almada, entre os séculos XII e XVI, o passado como expressão do presente, catálogo da exposição do Núcleo Medieval/Moderno de Almada Velha*. Almada, Câmara Municipal de Almada.
- Assis, S.; Casimiro, S.; Cardoso, F. A. 2015. A possible case of acquired syphilis at the former Royal Hospital of All-Saints (RHAS) in Lisbon, Portugal (18<sup>th</sup> Century): a comparative methodological approach to differential diagnosis. *Anthropologischer Anzeiger*, 72(4): 427–449. DOI: 10.1127/anthranz/2015/0484.
- Baker, B. J.; Armelagos, G. 1988. The origin and antiquity of syphilis: paleopathological diagnosis and interpretation. *Current Anthropology*, 29(5): 703–739. DOI: 10.1086/203691.
- Brooks, S.; Suchey, J. 1990. Skeletal age determination based on the os pubis: a comparison of the Acsádi-Nemeskéri and Suchey-Brooks methods. *Human Evolution*, 5(3): 227–238. DOI: 10.1007/BF02437238.
- Buikstra, J.; Ubelaker, D. 1994. *Standards for data collection from human skeletal remains*. Arkansas, Arkansas Archaeological Survey.
- Campillo, D. 2001. *Introducción a la paleopatología*. Barcelona, Bellaterra.
- Centurion-Lara, A.; Castro, C.; Castillo, R.; Shaffer, J. M.; Van Voorhis, W. C.; Lukehart, S. A. 1998. The flanking region sequences of the 15-kDa lipoprotein gene differentiate pathogenic treponemes. *Journal of Infectious Diseases*, 177(4): 1036–1040. DOI: 10.1086/515247.
- Codinha, S. 2002. Two cases of venereal syphilis from the cemetery of the Igreja do Convento do Carmo (Lisboa). *Antropologia Portuguesa*, 19: 29–40. DOI: 10.14195/2182-7982\_19\_3.
- Curate, F. 2011. *O perímetro do declínio: osteoporose e fracturas de fragilidade em três amostras osteológicas identificadas Portuguesas — séculos XIX & XX. Tese de Doutoramento em Antropologia Biológica*. Departamento de Antropologia, Faculdade de Ciências e Tecnologia, Universidade de Coimbra.
- Curate, F.; António, T.; Rosa, S.; Robles, F. 2013. Fracturas bilaterales de tibia y peroné en un individuo femenino de la «Ermida do Espírito Santo» (Almada, Portugal). In: Malgosa, A.; Isidro, A.; Ibáñez-Gimeno, P;

- Prats-Muñoz, G. (eds.). *Vetera Corpo Morbo Afflicta*. Barcelona, Universitat Autònoma de Barcelona: 225–230.
- Curate, F.; Coelho, J.; Gonçalves, D.; Coelho, C.; Ferreira, M. T.; Navega, D.; Cunha, E. 2016. A method for sex estimation using the proximal femur. *Forensic Science International*, 266: 579.e1–579.e7. DOI: 10.1016/j.forsciint.2016.06.011.
- Curate, F.; Robles Henriques, F.; Rosa, S.; Matos, V.; Tavares, A.; António, T. 2015. Mortalidade infantil na Ermida do Espírito Santo (Almada): entre o afecto e a marginalização. *Al-Madan*, 19: 68–76.
- de Souza, S. M.; Codinha, S.; Cunha, E. 2006. The girl from the Church of the Sacrament: a case of congenital syphilis in XVIII century Lisbon. *Memórias do Instituto Oswaldo Cruz*, 101: 119–128. DOI: 10.1590/S0074-02762006001000018.
- Ferreira, M. T.; Neves, M. J.; Wasterlain, S. N. 2013. Lagos leprosarium (Portugal): evidences of disease. *Journal of Archaeological Science*, 40(5): 2298–2307. DOI: 10.1016/j.jas.2012.12.039.
- Ferro, S.; Fernandes, T. 2011. *A possible new pre-columbian case of treponemal disease from a portuguese cemetery (Santa Maria do Olival — Tomar)*. Poster apresentado no XI Congresso Nacional de Paleopatologia; Andorra; 15 a 17 de setembro de 2011.
- Frangos, C. C.; Lavranos, G. M.; Frangos, C. C. 2011. Higoumenakis' sign in the diagnosis of congenital syphilis in anthropological specimens. *Medical Hypotheses*, 77(1): 128–131. DOI: 10.1016/j.mehy.2011.03.044.
- Guimarães, D.; Dias, A. A.; Carvalho, M.; Carvalho, M. L.; Santos, J. P.; Robles Henriques, F.; Curate, F.; Pessanha, S. 2016. Quantitative determinations and imaging in different structures of buried human bones from the XVIII-XIXth centuries by energy dispersive X-ray fluorescence — Post-mortem evaluation. *Talanta*, 155: 107–115. DOI: 10.1016/j.talanta.2016.04.028.
- Hackett, C. J. 1976. *Diagnosis criteria of syphilis, yaws and treponarid (treponematosi) and some other diseases in dry bones*. Heidelberg, Springer-Verlag.
- Harper, K.; Zuckerman, M.; Harper, M.; Kingston, J.; Armelagos, G. 2011. The origin and antiquity of syphilis revisited: an appraisal of old world Pre-Columbian evidence for treponemal infection. *Yearbook of Physical Anthropology*, 54: 99–133. DOI: 10.1002/ajpa.21613.
- Jurmain, R.; Kilgore, L. 1995. Skeletal evidence of osteoarthritis: a palaeopathological perspective. *Annals of Rheumatic Diseases*, 54: 443–450. DOI: 10.1136/ard.54.6.443.
- Kent, M. E.; Romanelli, F. 2008. Reexamining syphilis: an update on epidemiology, clinical manifestations, and management. *Annals of Pharmacotherapy*, 42(2): 226–236. DOI: 10.1345/aph.1K086.
- Livro de eleições, autos de posse e acórdãos da Irmandade do Senhor Jesus da Via Sacra e Nossa Senhora da Graça. 1772–1862*. Almada, Arquivo do Seminário de S. Paulo: 139–140.
- Lopes, C. 2014. *As mil caras de uma doença — sífilis na sociedade Coimbrã no início do século XX. Evidências históricas e paleopatológicas nas Coleções Identificadas de Coimbra*. Tese de Doutoramento em Antropologia Biológica. Departamento de

- Ciências da Vida, Faculdade de Ciências e Tecnologia, Universidade de Coimbra.
- Lopes, C.; Powell, M. L.; Santos, A. L. 2010. Syphilis and cirrhosis: a lethal combination in a XIX century individual identified from the Medical Schools Collection at the University of Coimbra (Portugal). *Memórias do Instituto Oswaldo Cruz*, 105(8): 1050–1053. DOI: 10.1590/S0074-02762010000800016.
- Maillard, A. P.; Fraise, P. A.; Lambert, J-Y. 2007. *Principles and practice of disinfection, preservation and sterilization*. Oxford, John Wiley & Sons.
- Mendonça, C. 2000. Estimation of height from the length of long bones in a Portuguese adult population. *American Journal of Physical Anthropology*, 112(1): 39–48.
- Ortner, D. 2003. *Identification of pathological conditions in human skeletal remains*. San Diego, Academic Press.
- Pessanha, S.; Carvalho, M.; Luisa, M.; Dias, A. 2016. Quantitative analysis of human remains from 18<sup>th</sup>–19<sup>th</sup> centuries using X-ray fluorescence techniques: The mysterious high content of mercury in hair. *Journal of Trace Elements in Medicine and Biology*, 33: 26–30. DOI: 10.1016/j.jtemb.2015.08.004.
- Powell, M. L.; Cook, D. C. 2005. *The myth of syphilis: the natural history of treponematoses in North America*. Gainesville, University Press of Florida.
- Radolf, J. D.; Sánchez, P. J.; Schultz, K. F.; Murphy, F. K. 1999. Congenital syphilis. In: Holmes, K.; Sparling, P.; Mardh, P. A.; Lemon, S. M.; Stamm, W. E.; Piot, P.; Wasserheit, J. M. (eds.). *Sexually transmitted diseases*. New York, McGraw-Hill: 1165–1188.
- Robles Henriques, F.; António, T.; Rosa, S.; Curate, F. 2016. *Relatório da escavação arqueológica na Ermida do Espírito Santo (Almada)*. Almada, Câmara Municipal de Almada. DOI: 10.13140/RG.2.2.14395.21281.
- Singh, A. E.; Romanowski, B. 1999. Syphilis: review with emphasis on clinical, epidemiologic, and some biologic features. *Clinical Microbiology Reviews*, 12: 187–209.
- Sousa, J. 1996. Impacto social da sífilis: alguns aspectos históricos. *Medicina Interna*, 3: 184–192.
- Spradley, M. K.; Jantz, R. L. 2011. Sex estimation in Forensic Anthropology: skull versus postcranial elements. *Journal of Forensic Sciences*, 56(2): 289–296. DOI: 10.1111/j.1556-4029.2010.01635.x.
- Tramont, E. C. 1990. *Treponema pallidum (syphilis)*. In: Mandell, G. L.; Douglas, R. G.; Bennett, J. E. (eds.). *Principles and practice of infectious diseases*. New York, Churchill Livingstone: 1794–1808.
- Waldron, T. 2008. *Palaeopathology*. Cambridge, Cambridge University Press.
- Woods, C. R. 2005. Syphilis in children: congenital and acquired. *Seminars in Pediatric Infectious Diseases*, 16(4): 245–257. DOI: 10.1053/j.spid.2005.06.005.